

Hipersensibilidad Tipo I

asociada a la administración de nandrolona, boldenona y dexametasona en un equino pura sangre de carrera

Abelardo Morales, Marta Sánchez, Francisco García, Raúl Coronado, Orihana Latouche, Luis Rivero, Luis Leal, Pedro López, Carlos Rodríguez.
Departamento de Patología Veterinaria Facultad de Ciencias Veterinarias Universidad Central de Venezuela (AM, FG, RC, OL, LR). División de Inspección Veterinaria y Toxicología Instituto Nacional de Hipódromos "La Rinconada". Caracas, Venezuela (MS, LL, PL, CR).
Autor correspondiente: Abelardo Morales Email: aamorales13@gmail.com

Recibido: 20/03/2010

Aceptado: 20/06/2010

Resumen

El doping consiste en la administración ilícita de fármacos o de otros agentes en animales de competición con la intención de alterar su rendimiento físico, ya sea en sentido positivo o negativo. El objetivo de este estudio fue reportar un caso de hipersensibilidad tipo I asociado a administración ilícita de nandrolona, boldenona y dexametasona. Se remite un equino (Pura Sangre de Carrera), de 5 años, con historia de colapso y muerte súbita post administración de fármaco desconocido. Se tomaron muestras de sangre y orina para estudios toxicológicos mediante la técnica de ELISA competitivo. Se le practicó la técnica de necropsia, fueron colectadas muestras de tejido pulmonar, hepático, renal, gástrico, esplénico, corazón y sistema nervioso central para estudio histopatológico, las muestras fueron procesadas por los métodos convencionales histológicos. Los hallazgos de necropsia fueron flebitis severa en vena yugular derecha, con hematoma en el surco yugular. Edema severo de glotis, edema, congestión y hemorragia pulmonar. Hemorragia petequeal subendocardica. Bazo esplenocntraído y con focos de necrosis de coagulación. Hidronefrosis aguda con hematuria. Hígado con patrón lobulillar acentuado. El resto de los órganos con evidente congestión y hemorragia. Los cortes histológicos evidenciaron edema, congestión y hemorragia pulmonar severa. Hemorragia subepicardica marcada. Edema subcapsular esplénico y necrosis centrofolicular. Degeneración hidropica tubular, necrosis tubular aguda. Necrosis de corteza renal. Los estudios toxicológicos permitieron la detección de boldenona, nandrolona y dexametasona genérica en las muestras de sangre y orina. En conclusión se reporta un síndrome de hipersensibilidad tipo I asociado a la administración nandrolona, boldenona y dexametasona.

Palabras claves: nandrolona, boldenona, dexametasona, hipersensibilidad, equinos.

Abstract

The doping is the administration of illicit drugs or other agents in animal competition with the intention of altering its physical performance, whether positive or negative. The aim of this study was to report a case of type I hypersensitivity associated with illicit administration of nandrolone, boldenone and dexamethasone. Reference is an equine (Thoroughbreds), 5 years old with a history of collapse and sudden death after the administration of medication unknown. Samples of blood and urine were recollected for toxicological by competitive ELISA. Tissue samples were collected by necropsy of lung, liver, kidney, stomach, spleen, heart and central nervous system for histopathological study, the samples were processed by conventional histological methods. The necropsy findings were severe phlebitis right jugular vein, with hematoma in the jugular furrow. Severe edema of glottis, pulmonary congestion and hemorrhage. Subendocardial petechial hemorrhage. Spleen foci of coagulation necrosis. Acute hydronephrosis and hematuria. Liver with accentuated lobular pattern. The rest of the bodies with obvious congestion and hemorrhage. The histological sections showed edema, congestion and severe pulmonary hemorrhage. Marked subepicardial hemorrhage. Edema and necrosis of splenic subcapsular follicular center. Tubular hydropic degeneration, acute tubular necrosis. Necrosis of renal cortex. Toxicological studies allowed the detection of boldenone, nandrolone and dexamethasone generic in blood and urine samples. In conclusion we report a type I hypersensitivity syndrome associated with the administration nandrolone, boldenone and dexamethasone.

Keywords: nandrolone, boldenone, dexamethasone, hypersensitivity, horses.

Introducción

El doping se puede definir como la administración ilícita de fármacos o de otros agentes en animales de competición con la intención de alterar su rendimiento físico, ya sea en sentido positivo o negativo^{9,10}. En 1949, Chailley-Bert definió el Doping como todo uso de sustancias o de prácticas estimulantes que exageraban el rendimiento de un individuo^{9,10}. En equina los reglamentos indican que ningún caballo declarado participante debe poseer en sus tejidos, fluidos corporales o excreciones, ninguna sustancia o metabolito de sustancias prohibidas, o ninguna sustancia que aunque de origen endógeno se encuentre en una concentración más elevada de los niveles considerados como habituales¹⁰. El reglamento de carreras vigente para caballos Pura Sangre de Carrera solo permite el uso de fenilbutazona a una dosis no mayor de 2grs, 24 horas antes de la carrera y furosemida 4 horas antes de la carrera hasta 250mg⁸. En los últimos años se ha registrado un gran progreso en la analítica dominante y en especial en la sensibilidad de los métodos de control. Sin embargo en las carreras de equinos intentan emplear sustancias ilícitas que comprometen la salud animal. La Dexametasona es un potente glucocorticoide sintético con acciones que se asemejan a las de las hormonas esteroideas³. Actúa como antiinflamatorio e inmunosupresor^{3,5}. La nandrolona es un anabolizante androgénico esteroideo que se sintetiza de forma natural, aunque en pequeñas cantidades^{3,5}. La boldenona es un anabolizante nadrogenico esteroideo^{3,5}. El objetivo de este estudio fue reportar un caso de hipersensibilidad tipo I asociado a administración ilícita de nandrolona, boldenona y dexametasona en un equino Pura Sangre de Carrera en el Hipódromo "La Rinconada" Caracas, Venezuela.

Materiales y metodos

Se remite equino (Pura Sangre de Carrera), de 5 años de edad, con historia de muerte súbita post administración de fármaco desconocido. Se tomaron muestras de sangre y orina para estudios toxicológicos empleando la técnica de ELISA competitivo específicamente: Boldenona: Boldenone ELISA Kit (Cat.N.FA650 TECNA); Nandrolona: Nortestosterona ELISA Kit (BIO K 208 BIO Diagnostic) y Dexametasona: Dexamethasone ELISA Kit (101519 BIODIAGNOSTICS). Se le practicó la técnica de necropsia¹, fueron colectadas muestras de tejido pulmonar, hepático, renal, gástrico, esplénico, corazón y sistema nervioso central para estudio histopatológico, las mismas se procesaron por los métodos convencionales histológicos^{1,2}.

Resultados

Clínica: La historia clínica evidencia colapso cardiorrespiratorio agudo shock y muerte aguda.

Necropsia: Los hallazgos de necropsia fueron flebitis severa en vena yugular derecha, con hematoma en el surco yugular. Edema severo de glotis, edema, congestión y hemorragia pulmonar. Hemorragia petequial subendocardica.

Bazo esplenocntraido y con focos de necrosis de coagulación. Hidronefrosis aguda con hematuria. Hígado con patrón lobulillar acentuado. El resto de los órganos con evidente congestión y hemorragia.

Histopatología: Los cortes histológicos evidenciaron edema, congestión y hemorragia pulmonar masiva severa. Hemorragia subepicardica marcada. Hemosiderosis aguda severa esplénica con edema subcapsular necrosis centrofolicular. Degeneración hidropica tubular, necrosis tubular aguda. Necrosis de la corteza renal.

Toxicología: Los resultados toxicológicos por ELISA competitivo permitieron la detección de boldenona 10ng/ml, nandrolona 4ng/ml y dexametasona genérica 5ng/ml.

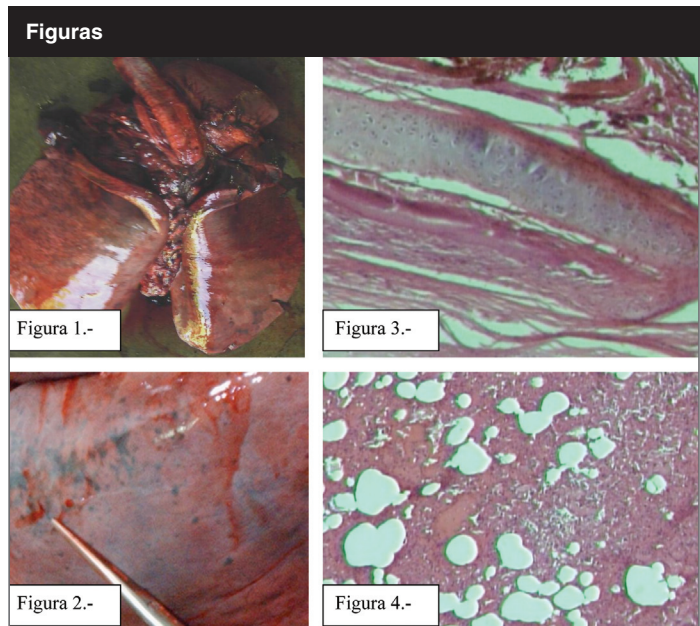


Figura 1.- Pulmón de equino con edema, congestión y hemorragia severa.

Figura 2.- Pulmón de equino hemorragia petequial a equimótica.

Figura 3.- Pulmón de equino con edema, congestión y hemorragia severa por rexis vascular. (H&E 20X).

Figura 4.- Pulmón de equino con edema, congestión y hemorragia severa (H&E 10X).

Tabla: Análisis toxicológico mediante ELISA competitivo valores de Boldenona, Nandrolona y Dexametasona en sangre y orina en el equino estudiado

	Boldenona	Nandrolona	Dexametasona
Equino Sangre 60ml	8ng/ml	3ng/ml	2ng/ml
Orina 300ml	10ng/ml	4ng/ml	4,5ng/ml

Los resultados clínicos, de necropsia, histológicos y toxicológicos sugieren un síndrome de hipersensibilidad aguda tipo I y shock anafiláctico en el equino estudiado. Existen reportes que señalan la Boldenona como posible inductor de shock anafiláctico^{3,4,5,6}. No han sido reportados la nandrolona y dexametasona como predisponentes a desarrollar shock anafiláctico. Los riesgos de descalificación son grandes, sin que quede demostrado que las cantidades ínfimas residuales que aparecen en algunos casos sean susceptibles de modificar la actuación de un determinado caballo en competición¹⁰. Las pruebas de confirmación en orina de sulfato de Boldenona puede ser obtenida de 2

horas hasta 42 días después de una dosis terapéutica vía intramuscular¹¹. Reportes de Autoridades de la Federación Internacional de Carreras de Caballos señalan para el año 2003 la detección de Boldenona en 10 oportunidades, Nandrolona 26 en oportunidades, 177 detecciones de Dexametasona⁷. Atendiendo a esta evolución son dos los tipos de reglamento que existen actualmente: uno restrictivo, y otro basado en una medicación controlada¹⁰.

Conclusión

En conclusión se reporta un síndrome de hipersensibilidad tipo I asociado a la administración nandrolona, boldenona y dexametasona con colapso, shock y muerte aguda en un equino Pura Sangre de Carrera mediante un estudio multidisciplinario clínico, anatomopatológico y toxicológico.

Referencias

1. Aluja A, Constantino C. (2002). Technical of Necropsy in domestic animals. 2nd ed., pp 103. Manual Moderno. México.
2. Banks W. (1996). Veterinary Applied Histology. 2nd ed., 487-492. Manual Moderno México.
3. Botana L, Landoni F, Martín T. (2002). Veterinary Pharmacology and therapeutical. 1 ed., pp 3-690. Madrid España.
4. Donald M. (1996). Special Veterinary Pathology. 3rd ed., 24-29. Mosby. USA.
5. Hardman J & Limbird L. (2003). Pharmacology and therapeutical bases. 10th ed., vol. 2, pp 1237-1251. Mc Graw-Hill. Mexico-Mexico.
6. Jubb K, Kennedy P. y Palmer N. (1984). Domestic animal pathology. 3 ed., vol. 2., 59-90. Hemisferio Sur, S.R.L. Uruguay.
7. Nicolas-Frey H. (2003). Annual Review on Prohibited substances. International Federation of Horseracing Authorities.
8. Reglamento Nacional de Carreras de Caballos Venezuela. (1995). Artículo 299º Parágrafo Primero letra b.
9. Rodriguez, C. (1991). Dopaje. Interamericana de España. Madrid.
10. Rodríguez, M., Fragio C., Juttner C., González M. (2004). El dopaje-doping en caballos de competición. Consejo general de colegios de veterinarios de España. www.Producción-animal.com.ar.
11. Weidolf L, Chichila T, Henion J. (1988). Screening, confirmation and quantification of boldenone sulfate in equine urine after administration of boldenone undecylenate (Equipoise). *J Chromatogr.* 9;433:9-21.