

## RESECCIÓN TORACOSCÓPICA DE NÓDULO PULMONAR SOLITARIO EN ESCOLAR.

Alejandro José Hernández Rivero (1), Florangélica González Fernández (2),  
Leomar del Valle Mejías Ojeda (2), Clara Marina Rodríguez Acuña (2),  
Esteban Enrique Moreno Barboza (2), Tatiana María Ayala Haltenhoff (2).

Recepción: 13-10-2012  
Aceptación: 01-12-2012

### RESUMEN

La cirugía mínima invasiva constituye uno de los grandes avances de la medicina en las tres últimas décadas. La cirugía pediátrica no ha escapado a este progreso, y hoy en día son muchas las indicaciones de esta técnica en el niño. El nódulo pulmonar solitario se define como una lesión esférica rodeada por parénquima sano, no asociada a atelectasia y sin adenopatías mediastinales. Se reporta el caso de escolar femenino de 9 años de edad quien presentó evidencia radiológica de nódulo pulmonar solitario ubicado a nivel de la base del campo pulmonar derecho. Se realizó resección toracoscópica del mismo. Fueron descartadas patologías oncológicas, tuberculosis, micosis y enfermedades de depósito. Únicamente fue positiva la serología para *Chlamydia pneumoniae* (IgM), sin embargo, la paciente nunca presentó clínica de infección respiratoria baja antes de su ingreso. La biopsia evidenció una lesión inflamatoria encapsulada inespecífica. Se concluye que la toracoscopia debe ser el método de primera elección ante cualquier lesión torácica y a cualquier edad en pediatría.

**Palabras clave:** Cirugía mínima invasiva, Toracoscopia, Nódulo pulmonar solitario

### THORACOSCOPIC RESECTION OF SOLITARY PULMONARY NODULE IN CHILD

### SUMMARY

Minimally invasive surgery constitutes one of the greatest advances of medicine in the last three decades. Pediatric surgery has not escaped this progress; in fact, nowadays there are many indications to perform this technique on children. Solitary pulmonary nodule is defined as a spherical lesion surrounded by healthy parenchyma, not associated with atelectasia and without mediastinal lymphadenopathy. We present a nine-year-old girl, with radiological evidence of a solitary pulmonary nodule located at base of the right lung field. A thoracoscopic resection was performed. Oncological pathologies, tuberculosis, mycosis and deposit illnesses were discarded. The only positive serology was for *Chlamydia pneumoniae* (IgM); however, the patient never presented clinical lower respiratory infection before her admission. The biopsy determined an encapsulated nonspecific inflammatory lesion. We conclude that thoracoscopy should be the method of choice for any thoracic injury in children.

**Key Words:** Minimally invasive surgery, thoracoscopy, solitary pulmonary nodule

### INTRODUCCIÓN

La toracoscopia fue introducida por primera vez en pediatría por Bradley Rodgers, en la década de los setenta del siglo XX. Con este método realizaba principalmente exploraciones diagnósticas, toma de biopsias y manejo del empiema (1). Actualmente la toracoscopia tiene múltiples indicaciones en pediatría, tales como lobectomía, malformaciones congénitas pulmonares (Secuestro pulmonar, enfermedad adenomatoidéa quística, enfisema lobar congénito, quistes broncogénicos), resección de tumores mediastínicos, atresia esofágica, hernia diafragmática, defectos de la pared torácica (Pectus excavatum y carinatum) y cierre de ductus arterioso (2,3).

La toracoscopia ofrece todas las ventajas de la cirugía

mínima invasiva tales como menos dolor postoperatorio, menos días de hospitalización, reinicio de actividades más precozmente, menos porcentaje de infección de heridas y de aparición de eventraciones. A todas estas ventajas hay que añadir, y sobre todo en el paciente pediátrico, que se evitan deformidades en la pared torácica y secuelas neuromusculares descritas en la toracotomía convencional. Igualmente en el recién nacido se ve disminuido el tiempo que estos pacientes necesitan de ventilación mecánica y el inicio de la vía oral es más rápido. En líneas generales todas estas ventajas repercuten tanto en el aspecto clínico al disminuir la morbi-mortalidad, así como en el aspecto económico, al disminuir el tiempo de hospitalización.

El nódulo pulmonar solitario se define como una lesión esférica rodeada por parénquima sano, no asociada a atelectasia y sin adenopatías mediastinales, cuyo tamaño oscila entre los 0,8 cm como mínimo y máximo de 6 cm (4). Se detecta en uno de cada 500 estudios radiológicos realizados en adultos y la tomografía axial computarizada es el gold estándar para la evaluación de las lesiones nodulares (5,6).

Entre las causas se mencionan lesiones malignas, infecciosas, no infecciosas, congénitas y misceláneas (7) (Cuadro 1). En el ámbito pediátrico son escasos los reportes de esta entidad tanto a nivel nacional como internacional (8).

- 1- Cirujano Pediatra. Adjunto adscrito al Servicio de Cirugía Pediátrica del Hospital Universitario de Caracas, Universidad Central de Venezuela, Caracas.
- 2- Residente de Postgrado del Servicio de Cirugía Pediátrica del Hospital Universitario de Caracas.

Autor Corresponsal:

Dr. Alejandro José Hernández Rivero

Tel.: 0416-8203213 / 0212-6067481 / 0212-3734536

Correo electrónico: ajhri968@gmail.com

Cuadro 1. Diagnóstico diferencial de nódulo pulmonar solitario

Malignas	Benignas	Infeciosas	No Infeciosas	Varias
Carcinomas	Hamartoma	TBC	Artritis reumatoides	Hematoma
Adenocarcinoma	Lipoma	Histoplasmosis	Sarcoidosis	Pseudotumor
Metástasis solitaria	Fibroma	Coccidioidomicosis	Granulomatosis	Amiloidoma

Fuente: Lillington (7).

## CASO CLINICO

Se trata de escolar femenino de 9 años de edad quien siete meses previos a su hospitalización, presentó clínica de pérdida brusca de la conciencia y del tono postural, compatible con síncope, motivo por el cual fue evaluada por cardiólogo pediatra quien indicó realizar radiografía anteroposterior de tórax en la cual se evidenció la imagen de un nódulo solitario radio lúcido ubicado a nivel de la base del campo pulmonar derecho (Figura 1).

Se realizó tomografía axial computarizada de tórax con contraste endovenoso, la cual confirmó la presencia de una lesión de 2 cm x 1,7cm a nivel lóbulo inferior derecho en su segmento posterior (Figura 2)

El ecosonograma abdominal y la tomografía de abdomen y pelvis no evidenciaron lesión alguna, y el PPD resultó negativo. Las serologías para Toxocariasis, Citomegalovirus, Epstein Barr y *Mycoplasma pneumoniae* fueron negativas; en tanto que si fue positiva la serología para *Chlamydia pneumoniae* (Elisa IgM). La espirometría fue normal. La serología para hongos (*Histoplasma*, *Paracoccidioides*,

*Coccidioides* y *Aspergillus*) fue negativa. La Hb fue 12 g%, Leucocitos: 8.500 por campo, Seg: 64%, Linf: 36%, VSG: normal, PCR cualitativa negativa y LDH: 151 U/L.

Se realizó toracoscopia diagnóstica bajo anestesia general, se colocó la paciente en decúbito lateral izquierdo y se introdujo trócar de 5,5 mm a nivel de V espacio intercostal derecho con línea media clavicular para la óptica de 5 mm y 30°, así como la colocación de dos trócares adicionales de 5 mm a nivel de IV espacio intercostal derecho con línea axilar anterior y VII espacio intercostal derecho con línea axilar anterior respectivamente para instrumentos. El neumotórax se realizó con insuflador de CO<sub>2</sub> a una presión de 4 mmHg y a un flujo de 2 lts/min.

Se identificó una lesión única redondeada, de aproximadamente 3cm de diámetro, ubicada en segmento posterior del lóbulo inferior derecho (Figura 3), que fue disecada mediante la utilización de pinza disectora y coagulación con pinza bipolar. Dicha lesión se encontraba bien delimitada, encapsulada y no infiltraba al parénquima pulmonar adyacente (Figura 4).

La pieza fue extraída de la cavidad torácica bajo visión directa mediante ampliación de aproximadamente 3 cm de longitud del puerto de la óptica y enviada para estudio anatomopatológico (Figura 5). El tiempo quirúrgico fue de 2 horas y 20 minutos.

El resultado de anatomía patológica reportó Nódulo necrótico encapsulado con inflamación crónica y reacción gigante-celular, siendo negativas la coloración de Ziehl-Neelsen para demostrar bacilos ácido-alcohol resistentes, así como la impregnación argéntica de Grocott para investigar hongos.

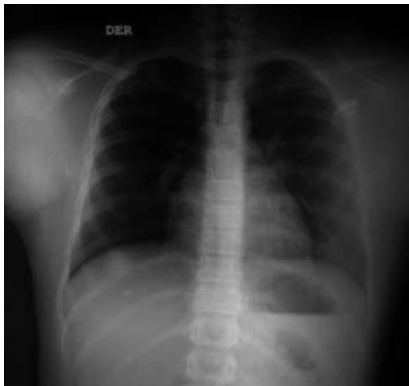

Figura 1. Rx de tórax PA

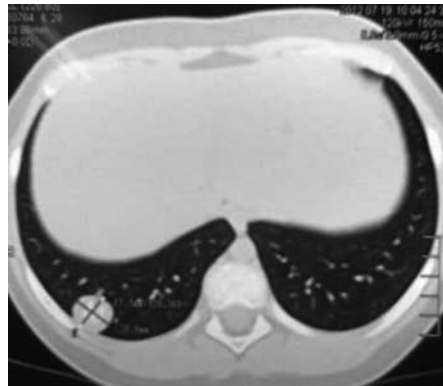

Figura 2. TAC de Tórax

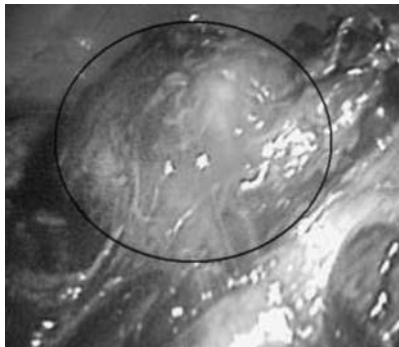


Figura 3. Nódulo pulmonar solitario

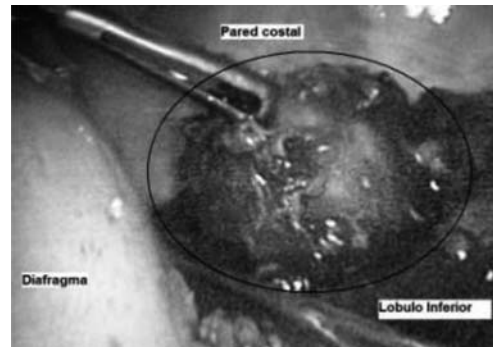


Figura 4. Disección de nódulo pulmonar solitario

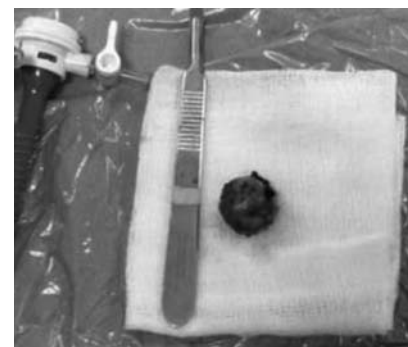


Figura 5. Pieza anatómica

La paciente permaneció con drenaje torácico durante 2 días y fue dada de alta al 5° día del postoperatorio, egresando en buenas condiciones generales y asintomáticas.

## DISCUSION

La cirugía mínima invasiva constituye la primera elección como abordaje diagnóstico y terapéutico en la gran mayoría de las patologías quirúrgicas tanto abdominales como torácicas; y en la casi totalidad de los países desarrollados, los pacientes pediátricos se benefician de esta técnica. Son bien conocidas las grandes ventajas que aporta en comparación con la cirugía abierta.

El nódulo pulmonar solitario es una entidad ampliamente descrita en el paciente adulto y reviste gran importancia en cuanto al pronóstico, ya que la frecuencia de tumores malignos oscila entre un 40 y 80% según la literatura anglosajona; y entre un 25 y 74% según trabajos publicados en México (4). Lillington describe un porcentaje más bajo de malignidad (40 -50%), siendo el 50 -60% restante correspondiente a lesiones benignas. De éstas, el 80% son procesos inflamatorios o granulomas asociados a tuberculosis o enfermedades micóticas (9).

Recientemente fue reportado en México un caso de esta entidad en un pre-escolar masculino de tres años de edad (8). El diagnóstico fue realizado mediante la radiografía simple de tórax PA y tomografía axial computarizada de tórax. El abordaje quirúrgico se realizó mediante toracotomía abierta convencional y el resultado anatomopatológico reportó tumor miofibroblástico inflamatorio benigno (seudotumor inflamatorio/granuloma de células plasmáticas).

Clásicamente se ha descrito que la gran mayoría de las masas pulmonares en los pacientes pediátricos no son malignas, y que los nódulos son de origen granulomatoso. Así mismo, las lesiones tumorales de origen infeccioso y las malformaciones congénitas superan en número a las lesiones neoplásicas. La enfermedad metastásica pulmonar es causada principalmente por el tumor de Wilms y es seguido en frecuencia por los sarcomas. Los tumores malignos primarios del pulmón son pocos frecuentes en pediatría (10).

En la actualidad hay controversia en cuanto a la toma de decisión para realizar la resección de un nódulo pulmonar solitario. No existen guías completamente basadas en la evidencia para el enfrentamiento de esta entidad. La gran mayoría de los estudios en adultos toman en cuenta la probabilidad de malignidad de la lesión basada en parámetros como la edad, consumo de cigarrillos, historia familiar de cáncer y el diámetro del nódulo (6). En pediatría quizás los parámetros más importantes a tomar en cuenta serían la edad de aparición de la lesión así como las manifestaciones clínicas que ésta produzca (8).

La gran mayoría de los nódulos pulmonares solitarios periféricos son resecables. Por este motivo es que la toracoscopia juega un papel importante como método diagnóstico y

terapéutico, ya que está casi exenta de mortalidad, tiene escasa morbilidad y ofrece una estancia hospitalaria corta (11). Dichas ventajas son válidas en el niño, incluso si se sospecha de patología maligna, ya que cada día la cirugía mínima invasiva tiene más indicaciones diagnósticas y terapéuticas en oncología pediátrica (12).

En cuanto a la etiología del nódulo pulmonar solitario en esta paciente, fueron descartadas patologías oncológicas, tuberculosis, micosis y enfermedades de depósito. Únicamente fue positiva la serología para *Chlamydia pneumoniae* (IgM); sin embargo, la paciente nunca presentó clínica de infección respiratoria baja antes de su ingreso al Servicio de Cirugía Pediátrica. No existen reportes de que la infección por *Chlamydia pneumoniae* produzca un nódulo pulmonar solitario. El resultado anatomopatológico concluyó una lesión inflamatoria encapsulada inespecífica.

Se concluye que la toracoscopia debería ser el método de primera elección diagnóstico – terapéutico ante cualquier lesión torácica y en cualquier grupo etario pediátrico.

## REFERENCIAS

1. Rodgers BM, Moazam F, Talbert JL. Thoracoscopy in Children. *Ann Surg* 1979; 189: 176 - 180.
2. Álvarez J. Estado actual e indicaciones de la cirugía mínimamente invasiva en Pediatría. *Bol Pediatr* 2001; 41:190 - 194.
3. Guelfand M. Patología quirúrgica neonatal. Orientación diagnóstica y aportes de la cirugía mínimamente invasiva. *Rev Med Clin Condes* 2009; 20(6): 745- 757.
4. Villalba J, Salazar M, Pérez J, Morales J. Nódulo pulmonar solitario. Estudio clinicopatológico de 122 casos. *Rev Inst Nal Enf Resp Mex* 2000; 13(4): 211- 214.
5. Lillington GA. Management of solitary pulmonary nodule. How to decide when resection is required. *Posgrad Med* 1997; 101: 145 - 150.
6. Gabrielli M, Muñoz S, Passalacqua S, Martínez G, Plasencio K, Troncoso P, et al. Nódulo pulmonar solitario: Desafío diagnóstico y terapéutico. *Cuad Cir* 2007; 21: 65 -74.
7. Lillington GA. Pulmonary nodules: Solitary and multiple. *Clin Chest Med* 1982; 3: 361 - 367.
8. Meza R, Palacios J, Shalkow J, León A. Nódulo pulmonar solitario en pediatría: informe de un caso y revisión de la literatura. *Acta Pediatr Mex* 2012; 33(5): 258 -262.
9. Lillington GA. Management of solitary pulmonary. *Dis Mon* 1991; 37: 271-318.
10. Eggli K, Newman B. Nodules, masses, and pseudomasses in the pediatric lung. *Radiol Clin NA* 1993; 31(3): 651- 666.
11. Congregado M, Girón J, Jiménez R, Arroyo A, Linares C, Ayarra J, et al. Usefulness of video-assisted Thoracoscopy for the diagnosis of solitary pulmonary nodules. *Arch Bronconeumol* 2002; 38: 415-420.
12. Sushmita B, Yogesh K. Scope and limitations of minimal invasive surgery in practice of pediatric surgical oncology. *Indian J Med Pediatr Oncol* 2010; 31(4): 137- 142.