

## PERICARDITIS AGUDA CON AFECTACIÓN MIOCÁRDICA Y EVOLUCIÓN DE LOS 4 ESTADIOS DEL ELECTROCARDIOGRAMA

Alejandro Fernández Calatayud (1), Sara Díaz Martín (2), Nelson Orta Sibú (3),  
Marta Revert Gomar (4), Juan Martín Fernández (5), Antonio Sánchez Andrés (6)

Recibido: 23/5/2017  
Aceptado: 27/9/2017

### RESUMEN

El dolor torácico de origen cardiovascular en edad pediátrica es infrecuente, y el diagnóstico habitual en servicios de urgencias y consultas es: dolor torácico idiopático.

Generalmente la clínica no permite realizar diagnóstico que oriente hacia etiología cardiovascular primaria de esta manifestación, ya que la mayoría de las veces las manifestaciones son inespecíficas y habitualmente no hay desencadenante, e incluso, el electrocardiograma y la radiología de tórax en estadios iniciales pueden ser normales.

Por ello, en servicios de urgencias pediátricas, ante un paciente con dolor torácico, fundamentalmente precordial, es importante realizar estudios detallados para descartar cardiopatías.

Reportamos el caso de un niño atendido en Urgencias por dolor torácico, de inicio súbito y en quien estudios iniciales no detectaron patología cardiovascular de manera clara, pero cuyos estudios ulteriores y seguimiento fueron concluyentes con miopericarditis aguda. La evolución del paciente fue satisfactoria con tratamiento médico.

Se realizan recomendaciones para diagnóstico, seguimiento y manejo de este tipo de casos.

**Palabras clave:** dolor torácico, miopericarditis, pericarditis aguda, dolor precordial

### ACUTE PERICARDITIS WITH MYOCARDIAL INVOLVEMENT AND EVOLUTION OF THE 4 STAGES OF THE ELECTROCARDIOGRAM

### SUMMARY

Thoracic pain of cardiovascular origin in pediatric patients is infrequent and the commonest diagnosis at emergency clinics is: idiopathic thoracic pain.

In clinical practice it is not possible to definitively diagnose cardiovascular pathology when this symptom appears, mainly because the clinical manifestations are unspecific and usually there are not triggering events. Electrocardiographic and chest x rays studies, may be normal initially.

For these reasons it is important to undertake specific studies in order to discover cardiovascular pathology when a patient presents with thoracic pain, specifically in the precordial region.

We report the case of a child with thoracic pain of abrupt onset in who initial studies (ECG and Chest X ray) were normal, but further investigations disclosed the diagnosis of acute myopericarditis. The patient had an uneventful recovery under medical treatment.

Recommendations for diagnosis, follow up and management of this entity are made.

**Key words:** thoracic pain, myopericarditis, acute pericarditis, precordial pain.

### INTRODUCCION

El dolor torácico es motivo de consulta frecuente en pediatría (1) Esta manifestación clínica genera ansiedad al niño y a los padres por la tendencia a relacionarlo con la patología isquémica coronaria del adulto. (1,2)

La orientación diagnóstica depende, en primera instancia, de las características del dolor y, en la mayoría de los casos,

se relaciona con patologías de pared torácica como: dolor muscular, neuritis, traumatismos, costocondritis o enfermedad respiratoria, especialmente aquellas que cursan con tos (1). Aunque generalmente es un proceso autolimitado, la posibilidad de que la etiología del dolor sea por enfermedades graves obliga a realizar valoración exhaustiva.

Cuando no existe desencadenante, la sintomatología es inespecífica y generalmente las pruebas iniciales, como radiología torácica, electrocardiograma y analítica básica son normales.

En los casos con persistencia del dolor, con alteraciones electrocardiográficas y elevación de niveles de enzimas cardíacas, el diagnóstico diferencial debe plantearse entre miopericarditis y síndrome coronario (3).

Reportamos el caso inusual de paciente pediátrico quien consultó por dolor precordial, con resultados electrocardiográficos de sospecha de pericarditis aguda; se le detectó elevación persistente de Troponina T, lo cual confirmó daño miocárdico. Se realizaron estudios adicionales subsiguientemente detectándose derrame pericárdico.

- (1) Pediatra. Coordinador de Cardiología. Hospital "Francisco de Borja". Gandía. Valencia. España
- (2) Residente de Pediatría. Hospital "Francisco de Borja". Gandía. Valencia. España
- (3) Profesor Visitante. Hospital "Francisco de Borja". Gandía. Valencia. España
- (4) Adjunta de Pediatría. Hospital "Francisco de Borja". Gandía. Valencia. España
- (5) Adjunto de Urgencias. Hospital "Francisco de Borja". Gandía. Valencia. España
- (6) Cardiólogo Pediatra. Hospital Universitario La Fe. Valencia. España

Autor de correspondencia: Alejandro Fernández  
Correo Electrónico: al\_fc10@hotmail.com

Se hacen consideraciones diagnósticas y terapéuticas y discusión pertinente.

### CASO CLÍNICO

Paciente escolar, masculino, de 12 años de edad evaluado por dolor opresivo precordial y esternal, de inicio súbito, que empeora en decúbito y con inspiración profunda. No presenta cortejo vegetativo ni otra sintomatología, niega traumatismos, no recibe medicación alguna.

Un día previo al ingreso realizó ejercicios aeróbicos moderados y 2 semanas antes presentó faringoamigdalitis tratada con amoxicilina. Sin antecedentes familiares cardiovasculares.

Examen físico: Buenas condiciones, fascies álgida, eupneico. Presión arterial, pulso, temperatura y frecuencia respiratoria normales.

Examen ORL, auscultación cardiopulmonar y examen neurológico normales.

Analítica: Reacción en cadena de Polimerasa 16 mgs/lt, VSG 31 mms 1ª hora, Troponina T 335 pg/ml (<14), Leucocitos 15.700/mm<sup>3</sup>, Neutrófilos 81%, Linfocitos 10%.

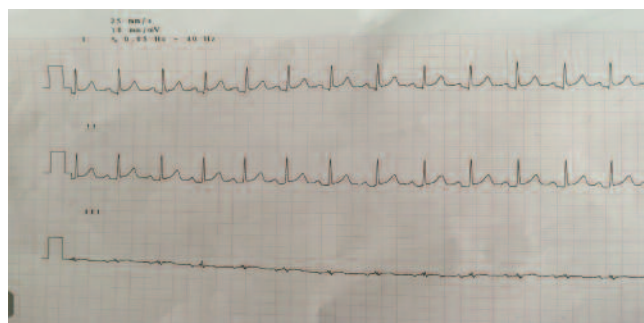
Rx tórax: No cardiomegalia, campos pulmonares claros, índice cardiorácico normal.

Electrocardiograma: discreto aumento del segmento ST de concavidad superior (< 2 mm) con ondas T positivas y discreto descenso del segmento PR. (Figura 1)

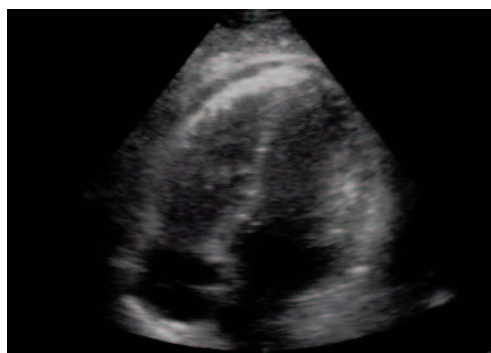Ingresa con sospecha de Miopericarditis aguda y se inicia tratamiento con ibuprofeno a 30 mgs/Kg/ día, vía oral y reposo. Durante primeras 24 horas en monitorización se observó elevación progresiva del segmento ST, persistencia del dolor y elevación de valores de Troponina T, lo cual confirmó el diagnóstico. Ecocardiografía sin signos de daño miocárdico.

Se amplían estudios para tratar de definir etiología: factor reumatoide, anticuerpos antinucleares (ANA), anticuerpos extraídos del núcleo (ENAs), complemento sérico y hormonas tiroideas, todos con resultados normales. Adicionalmente: serología para HerpesV, Mycoplasma pneumoniae y Adenovirus, negativos; Rotavirus y adenovirus en heces y coprocultivo, negativos.

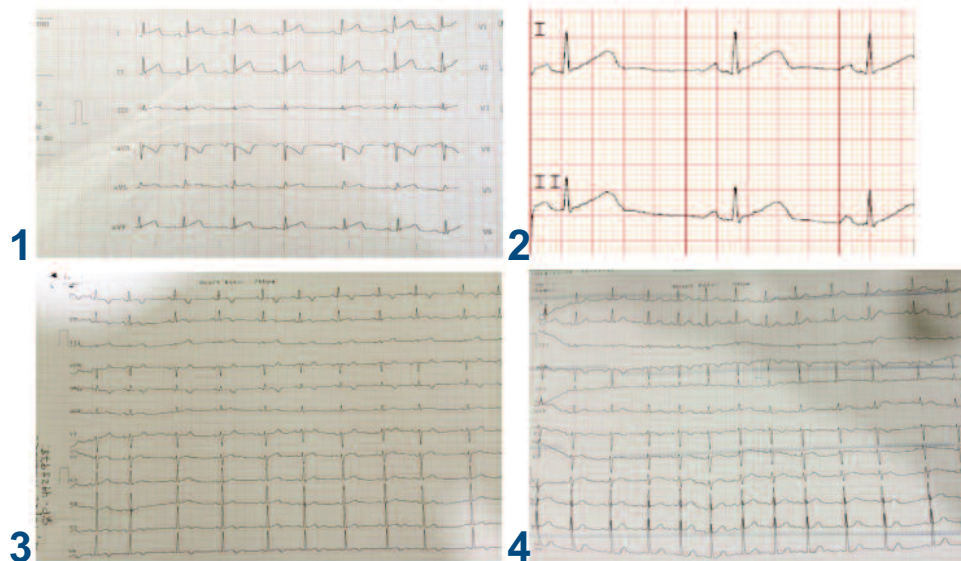
48 horas después del ingreso: acentuación de dolor precordial y temperatura 38.5°C. En ecocardiograma se aprecia derrame pericárdico leve (Figura 2).



**Figura 1. ECG inicial. Discreto aumento de ST de concavidad superior < 2mm con ondas T positivas y discreto descenso de PR**



**Figura 2: Ecocardiograma: Proyección apical cuatro cámaras. Pequeña línea de derrame pericárdico en cara anterior y ventrículo derecho.**



**Figura 3 : 4 fases del ECG en derivaciones I-II**  
**1.-Electrocardiograma a las 24h. 2.- Electrocardiograma a los 7 días.**  
**3.-Electrocardiograma a los 13 días. 4.- Electrocardiograma al mes.**

El paciente permaneció hospitalizado 7 días, evolucionando favorablemente

En el caso se presentaron las 4 fases electrocardiográficas apreciadas en Figura 3. Destaca este hecho debido a que es poco frecuente observar en niños cambios típicos de las cua-

tro fases. El derrame pericárdico se reabsorbió progresivamente, sin recidivas en seguimiento de un año.

Las 4 fases del ECG en derivación I-II mostraron los siguientes resultados:

1. A Las 24 h: incremento del segmento ST y descenso de PR. Estadio I
- 2.- Normalización de ST a la semana. Estadio II
- 3.- Negativización a los 13 días de las Ondas T. Estadio III
- 4.- Normalización de las ondas T al mes. Estadio IV.

## DISCUSIÓN

La pericarditis aguda es una reacción inflamatoria del pericardio, que puede condicionar o no acumulación de líquido en saco pericárdico, en cuyo caso existirá derrame de grado variable. Esta patología puede presentarse aislada o en el contexto de enfermedades sistémicas (4)

En los países desarrollados, aproximadamente 80% de los derrames pericárdicos son idiopáticos y generalmente considerados de etiología viral, aunque no se confirme microbiológicamente (5)

En estos pacientes el dolor torácico es de instalación rápida, no brusca, intenso y punzante y aumenta con la dinámica respiratoria, fundamentalmente en inspiración, en decúbito y con la tos y mejora en posición erecta con tronco inclinado hacia adelante. (1,2)

Por otra parte, el dolor precordial de origen isquémico se localiza en precordio o subesternal, con irradiación a cuello o mandíbula, y en ocasiones a ambos brazos y espalda; este dolor es opresivo, intenso y asociado a cortejo vegetativo. (1, 2)

En las guías europeas 2015 de la "Task Force" (5), se hace distinción entre miopericarditis y perimiocarditis, dependiendo de la clínica predominante, aconsejándose ingresar a todos los pacientes con afectación miocárdica.

Por otra parte, el signo auscultatorio clásico de pericarditis es frote pericárdico, -signo patognomónico-, y si existe derrame pericárdico se debe investigar repercusión hemodinámica para diagnosticar precozmente taponamiento cardíaco. (1,2)

Los cambios electrocardiográficos son reflejo de inflamación del epicardio adyacente al pericardio (2). Se distinguen cuatro estadios:

- Estadio I:** Primeras horas o días: ascenso /descenso cóncavo, difuso del segmento ST con depresión recíproca en AVR y V1. Descenso del segmento PR, específicamente en V5 y V6.
- Estadio II:** Durante la primera semana, normalización del segmento ST con persistencia del descenso I segmento PR, con ondas T aplanadas.
- Estadio III:** Inversión generalizada de ondas T. Esto puede mantenerse semanas o meses.

**Estadio IV:** Normalización del ECG; las ondas T pueden permanecer invertidas indefinidamente en algunos casos, lo cual es sugestivo de pericarditis crónica (6)

La duración de los cambios electrocardiográficos depende de la extensión del daño y de la causa de la miopericarditis.

En el caso actual, se registraron las cuatro fases descritas en el ECG (Figura 3).

Los cambios electrocardiográficos en el estadio I pueden llevar a confusión con otras entidades y se debe hacer diagnóstico diferencial con el infarto agudo de miocardio y con variantes de la normalidad, como es la repolarización precoz.

En el infarto agudo de miocardio no hay depresión del segmento PR y el ascenso del ST es de convexidad superior y localizado en alguna derivación con imagen especular en las derivaciones contrapuestas y a menudo con ondas Q.

En cambio, en la repolarización precoz, se detecta elevación del segmento ST de concavidad superior y ondas T positivas, como en la pericarditis aguda. Por lo tanto, la clave será la sintomatología, el resultado de las enzimas cardíacas y la evolución, ya que en la repolarización precoz no se producen dichos cambios evolutivos electrocardiográficos.

Por otra parte, cuando el derrame pericárdico es severo, y más frecuentemente cuando se observa taponamiento, se pueden encontrar voltajes descendidos del QRS o cambios cíclicos de la amplitud del QRS (alternancia eléctrica).

La Rx de tórax puede ser normal, sobre todo si el derrame pericárdico es marginal, o por el contrario puede observarse cardiomegalia con derrame significativo (2). En el presente caso fue normal.

La ecocardiografía debe realizarse en todos los casos de pericarditis, y de forma urgente si se sospecha taponamiento cardíaco, por el riesgo vital. Este estudio es diagnóstico y permite cuantificar el derrame y hacer seguimiento (4). La pericardiocentesis está indicada con propósitos terapéuticos cuando el derrame es de cuantía importante (6). El caso actual no ameritó tratamiento invasivo.

Ante toda sospecha de miopericarditis se deben realizar estudios de manera progresiva: Hemograma y bioquímica completa, reacción en cadena de polimerasa para virus (Enterovirus, Coxsackie, Adenovirus, Influenza, Herpesvirus, Parvovirus, VIH), VSG; Los estudios deben continuarse con determinación de parámetros de afectación miocárdica (Creatinina, Troponina T y Pro-BNM), los cuales estarán elevados en caso de miopericarditis (3,4) y lo cual concuerda con los hallazgos en el paciente reportado. En la pericarditis aguda la elevación de TpT es un hallazgo común y se observa más frecuentemente en pacientes jóvenes (4). A diferencia del síndrome coronario agudo, la Tp-T en pericarditis aguda no constituye factor pronóstico adverso. De allí la importancia de solicitar dichos marcadores, orientando al diagnóstico y con fines de instaurar tratamiento precoz y

hacer seguimiento cardiológico, como se hizo en este paciente, con el fin de detectar complicaciones. Adicionalmente deben determinarse hormonas tiroideas y, para descartar pericarditis bacteriana, realizar procalcitonina y hemocultivo. Si no hay mejoría deben investigarse alteraciones de autoinmunidad y prueba de tuberculina (3,4). La mayoría de estos estudios fueron realizados en este paciente con resultados negativos.

El manejo de la pericarditis aguda es eminentemente médico, basado en tratamiento del dolor y la inflamación. En caso de derrame significativo está indicada la pericardiocentesis (5).

En general los protocolos publicados recomiendan como primera opción los Anti Inflamatorios no Esteroides (AINES) tipo ibuprofeno (4). Esto y el reposo deben mantenerse mientras persista la clínica. La dosis debe reducirse progresivamente en el transcurso de 4-6 semanas. Se recomienda restringir ejercicios físicos durante 6 meses (4)

Una de las recomendaciones de las guías europeas (5) es asociar colchicina a los AINES, como primera línea de tratamiento, tanto en el primer episodio como en recurrencias, limitando así el uso de corticoides, los cuales se usaban a altas dosis en las recurrencias. La experiencia con colchicina en pediatría es limitada (6), por lo cual debe usarse con precaución. El paciente reportado presentó mejoría franca con ibuprofeno y con reposo.

La evolución de la pericarditis suele ser hacia la resolución y solo en 10- 30 % de los casos ocurren recurrencias (7)

Se presenta un caso clínico con ECG de sospecha de pericarditis aguda con discreta elevación del ST en las fases iniciales, a pesar de tener marcadores cardíacos elevados. Este hecho inusual en estos pacientes (8), por lo cual el descenso del segmento PR reforzó dicha sospecha en el paciente reportado. El diagnóstico diferencial con otras entidades como infarto miocárdico y repolarización precoz, se logró realizar durante las horas siguientes.

#### REFERENCIAS:

1. Veeram SR, Singh HR. Chest Pain Children and Adolescents. *Pediatr Rev* 2010; 1:31(1): e1-e9.
2. Crespo MD, Pérez LP, Zambrano M. Dolor torácico. *Rev Pediatría A Primaria*. 2010;12(45):95-107.
3. Sánchez A, Moya A, Insa B, Carrasco JI. Miocarditis y síndrome coronario agudo en la infancia. *An Pediatría*. 2014; 81(5):335-337.
4. Bergmann KR, Kharbanda A, Haveman L. Myocarditis and Pericarditis in Pediatric Patient. *Pediatr EmergMed*. 2015 ;12(7):1-22.
5. Adler Y, Charron P, Imazio M, Badano L, Barón-Esquivias G, Bogaert J et al. 2015 Guidelines for the diagnosis and management of pericardial diseases: Task Force of the European Society Cardiology. Endorsed: European Association for Cardio-Thoracic Surgery. *Eur Heart J*. 2015; 36(42):2921-2964. Disponible en: <http://orbi.ulg.ac.be/handle/2268/193266>. Fecha de consulta: 15/4/2017
6. Shakti D, Hehn R, Gauvreau K, Sundel RP. Idiopathic Pericarditis and Pericardial Effusion in Children: Contemporary Epidemiology Management. *J Am Heart Assoc*. 2014;3(6): e001483-e001483.
7. Fardman A, Charron P, Imazio M, Adler Y. European Guidelines Pericardial Diseases: Review. *Curr Cardiol*. 2016;18(5):46.
8. Guindo J. Comentarios a la guía ESC sobre diagnóstico y tratamiento de enfermedades del pericardio. Informe Grupo de Trabajo del Comité de Guías de la Sociedad Española de Cardiología. *Rev Esp Cardiol*. 2015;68(12):1068-1074. Disponible en: <http://www.revespcardiologia.org/es/comentarios-guia-esc-2015-sobre/articulo/90445369/>. Fecha de consulta: 15/4/2017