

# Disección submucosal endoscópica en cáncer gástrico temprano. Experiencia inicial

**Autores** Denny J Castro,<sup>1</sup> Lorena Zambrano,<sup>1</sup> Carolina Arias,<sup>1</sup> Simón Peraza,<sup>1</sup> Olga Silva<sup>1</sup>

**Afiliación** <sup>1</sup>Centro de Control de Cáncer Gastrointestinal "Dr Luis e Anderson" San Cristóbal. Estado Táchira. Venezuela. Revista GEN (Gastroenterología Nacional) 2016;70(3):76-79. Sociedad Venezolana de Gastroenterología, Caracas, Venezuela. ISSN 2477-975X

Autor correspondiente: Denny J Castro. Centro de Control de Cáncer Gastrointestinal "Dr Luis e Anderson" San Cristóbal. Estado Táchira. Venezuela. castro.dennis@gmail.com

Correos Autores: castro.dennis@gmail.com; lorezam73@gmail.com; pochola\_127@hotmail.com; sidape@gmail.com; olguita1163@yahoo.com

Fecha de recepción: 29 de julio de 2016. Fecha de revisión: 05 de agosto de 2016. Fecha de Aprobación: 15 de agosto de 2016.

## Resumen

La disección submucosal endoscópica es una técnica endoluminal que nos permite resecciones amplias en un solo bloque en el tratamiento endoscópico del cáncer gástrico temprano. En este trabajo se presenta la experiencia inicial en la aplicación de la disección submucosal endoscópica en el tratamiento mínimamente invasivo del cáncer gástrico temprano. Realizamos este procedimiento en 21 casos de cáncer gástrico temprano y un caso de adenoma plano con displasia de bajo grado. La edad promedio de los pacientes fue de 67 años. Macroscópicamente 11 casos fueron Tipo IIc, 9 casos de cáncer gástrico temprano Tipo IIa y el otro caso fue una forma combinada Tipo IIa+II. 14 casos estaban localizados en antro proximal y 8 casos en cuerpo gástrico. 21 casos fueron resecados en un solo bloque. Hubo una perforación y observamos hemorragia durante 7 casos que fueron controladas por vía endoscópica.

**Palabras clave:** Disección submucosal endoscópica, cáncer gástrico temprano, adenoma plano.

## ENDOSCOPIC SUBMUCOSAL DISSECTION IN EARLY GASTRIC CANCER. INITIAL EXPERIENCE

### Summary

Endoscopic submucosal dissection (ESD) is a new endoluminal endoscopic procedure that allowed resection for early gastric cancer (EGC) in one bloc. In this paper we present 21 cases of EGC and one case of flat adenoma treated by ESD in our institution. Median age of our patients was 67 years. Macroscopically 11 cases were Type IIc, 9 cases were Type IIa and the other case was Type IIa+IIc. According to localization 14 cases were located in the proximal antrum and 8 cases were located in gastric body. There was one perforation that it was solved by surgical procedure and we observed 7 cases with bleeding that were endoscopically treated.

**Key words:** Endoscopic submucosal dissection, early gastric cancer, flat adenoma

## Introducción

La disección submucosal endoscópica es una nueva técnica terapéutica endoluminal que nos permite resecciones mayores en el tratamiento endoscópico del cáncer temprano del tracto digestivo. Su aplicación en el cáncer gástrico temprano depende del tamaño, la invasión de la lesión hasta la mucosa y la ausencia de ganglios linfáticos regionales con metástasis. Es un procedimiento técnicamente más difícil que la resección mucosal endoscópica, sin embargo nos permite resecciones de un solo espécimen de mayor tamaño que la resección mucosal endoscópica.

En este trabajo se da a conocer la experiencia inicial en la aplicación de la disección submucosal endoscópica (DSE) en el tratamiento del cáncer gástrico temprano en el Centro de Control de Cáncer Gastrointestinal "Dr Luis e Anderson".

## Pacientes y método

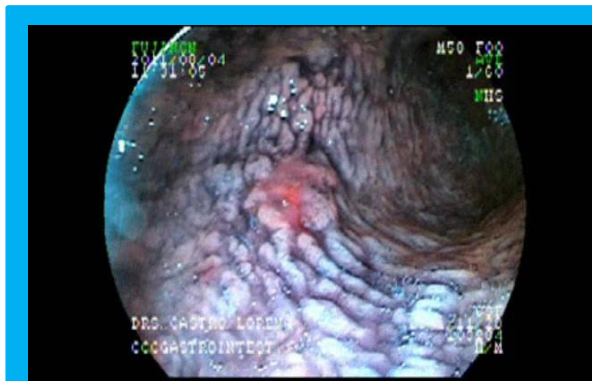Presentamos 21 casos de cáncer gástrico temprano y un caso de adenoma plano con displasia de bajo grado tratados endoscópicamente en el periodo comprendido entre enero del año 2011 y mayo del año 2016.

Para la disección submucosal endoscópica de estas lesiones utilizamos videoendoscopia Fujinon serie 4400 y serie 2500. En 20 casos utilizamos video endoscopia de visión frontal y en 2 casos empleamos video endoscopia de doble canal y un solo canal en forma secuencial. Como unidad electroquirúrgica se utilizó ERBE modelo VIO200D conjuntamente con ERBE JET 2 para la elevación de las lesiones. Para la incisión y disección de las lesiones utilizamos HIBRID KNIFE de ERBE el cual tiene múltiples funciones. Este instrumento también nos permite la inyección de solución fisiológica y la aplicación de hemostasia cuando las circunstancias lo exigen. En 21 casos la disección se realizó con el HIBRID KNIFE tipo I y en un caso se realizó el procedimiento con el tipo T. La solución fisiológica se combinó con índigo carmín para permitir la diferenciación entre la submucosa y la muscular durante la disección submucosal. En todos los casos la unidad ERBE se ajustó a los parámetros recomendados: Potencia de coagulación monopolar 80w, amplitud del corte 3, intervalo 3, endocut con efecto 2, coagulación con efecto 2.

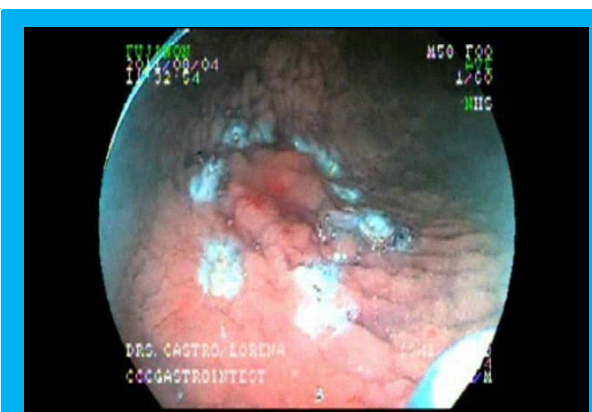
Otros accesorios que empleamos durante el procedimiento fueron: Triclip de Wilson Cook, Inyectores de Wilson Cook, asa de polipectomía y solución de adrenalina 1 al 10.000.

En cuanto a la secuencia del procedimiento: Primero ubicamos la lesión (**Figura 1**), luego procedimos a marcar el borde la lesión con coagulación o argón plasma (**Figura 2**). Posteriormente se procede a inyección submucosal de solución salina combinada con índigo carmín. Se inicia la incisión mucosal y finalmente la fase de la disección propiamente dicha (**Figura 3**). La incisión en 21 casos la iniciamos en sentido proximal –distal y en un caso la realizamos distal-proximal. La disección en todos los casos se realizó en sentido proximal-distal.

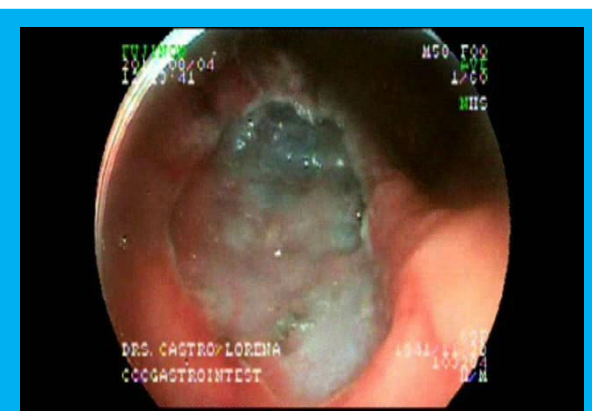Se utilizó anestesia general con intubación endotraqueal en los primeros seis casos y en los casos siguientes se realizó con anestesia sin intubación endotraqueal para minimizar la dificultad que genera la respiración abdominal.



**Figura 1.** Lesión deprimida tipo IIc en curvatura mayor de antro proximal



**Figura 2.** Bordes de la lesión marcados con coagulación



**Figura 3.** Excavación post disección submucosal endoscópica

El espécimen endoscópicamente resecaado se fija a una superficie de corcho mediante alfileres a su alrededor, luego se le toma una fotografía. Posteriormente es fijada en solución de formol al 10% durante 24 horas. Se toma otra fotografía de la lesión fijada. Se deshidrata en alcohol y luego es inmersa en parafina. Los cortes realizados median 1mm y fueron teñidos con HE y Alcian Blue a ph de 2,5 y 1.

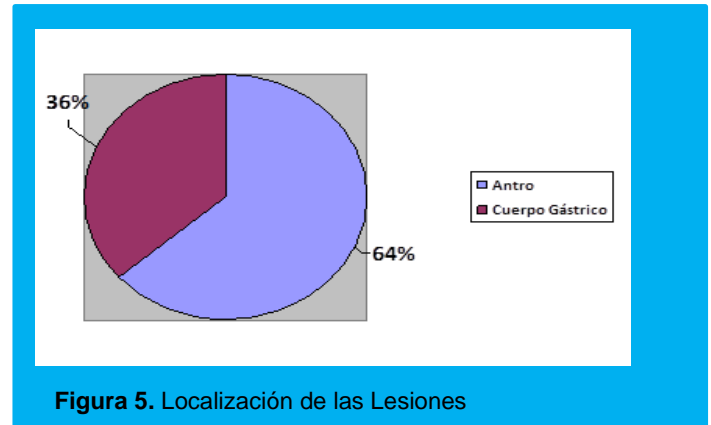
**Resultados**

Desde el mes de enero del año 2011 hasta el mes de mayo del año 2016 hemos realizado en disección submucosal endoscópica en 21 casos de cáncer gástrico precoz y un caso de adenoma gástrico plano.

La edad de los pacientes estaba en un intervalo de 54 años y 85 años con un promedio de 67 años. De los 21 casos de cáncer gástrico precoz, 11 casos correspondían a lesiones deprimidas tipo IIc, 9 casos tipo IIa o lesión ligeramente elevada y el otro caso era una forma combinada tipo IIa +IIc (Cuadro 1 y Figura 4). El adenoma era una lesión granular plana.

**Cuadro 1. Forma Macroscópica de la Lesiones**

Tipo IIc	Tipo IIa	Combinada tipo IIa +IIc	Adenoma gástrico plano.
11	9	1	1



**Figura 5. Localización de las Lesiones**

El tamaño del espécimen extraído por disección submucosal endoscópica estaba en un intervalo de 1.5 cm y 3.8cm con un promedio de 2.7 cm. Histológicamente todos los casos fueron adenocarcinomas bien diferenciados tipo intestinal y tuvimos un caso con componente mixto de adenocarcinoma bien diferenciado y tumor neuroendocrino. Todos los casos fueron reportados libres de tumor en los bordes laterales y en su nivel profundo.

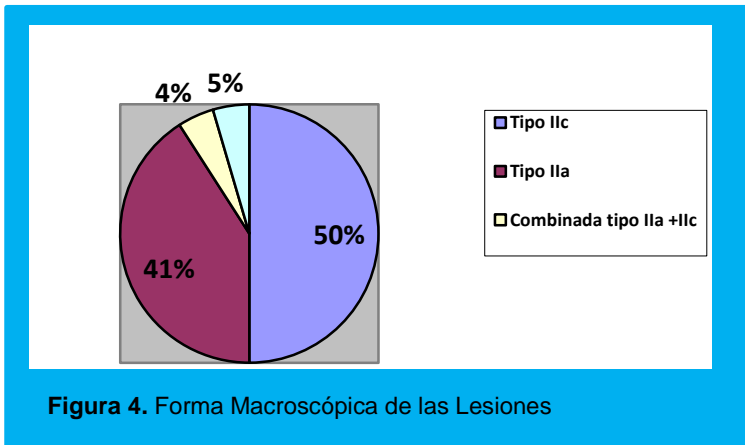
En cuanto a la profundidad de invasión de las lesiones, 21 casos estaban limitadas a la mucosa y un caso a la submucosa y en el cual el ultrasonido endoscópico reportó ausencia de ganglios linfáticos regionales con metástasis. Además su sistema inmunológico estaba comprometido por enfermedades coexistentes.

El tiempo de duración del procedimiento estuvo entre 50 minutos el procedimiento de menor duración y 3 horas con 30 minutos el procedimiento de mayor duración.

En cuanto a las complicaciones, hubo 7 casos con hemorragia durante el procedimiento. En cuatros casos tanto en la fase de la incisión como en la fase de la disección tuvimos hemorragia. En los otros tres casos solamente se observó hemorragia durante la fase de disección. Todos los casos fueron tratados en forma satisfactoria con coagulación y en un caso se combinó la coagulación con inyección previa de adrenalina 1 en 10.000. Hubo una perforación que fue resuelta quirúrgicamente en forma satisfactoria.

**Discusión**

La disección submucosal endoscópica es una nueva técnica terapéutica endoluminal,<sup>1</sup> que permite resecciones de mayor tamaño en el tratamiento del cáncer temprano del tracto gastrointestinal. Las indicaciones para la disección submucosal endoscópica en los casos de Cáncer gástrico Temprano son similares a las empleadas para la resección Mucosal endoscópica<sup>2,3,4</sup> con la excepción del tamaño de la lesión.



**Figura 4. Forma Macroscópica de las Lesiones**

En cuanto a su localización. 14 casos estaban en antro predominantemente en su porción proximal y 8 casos en cuerpo gástrico (Cuadro 2 y Figura 5).

**Cuadro 2. Localización de las lesiones de la Lesiones**

Antro	Cuerpo Gástrico
14	8

En el presente estudio, los casos fueron tratados con la técnica de disección submucosal endoscópica; 21 casos estaban confinados a la mucosa con ausencia de ganglios linfáticos regionales metastásicos. Un solo caso invadía la submucosa, sin embargo, las enfermedades concomitantes de la paciente aunado a que no había presencia de metástasis en ganglios linfáticos regionales permitió la realización de Disección submucosal endoscópica con criterios curativos. La evaluación de la lesión previo al tratamiento endoscópico resultó fundamental.

La utilización de ultrasonido endoscópico o la evaluación minuciosa de los elementos morfológicos del cáncer gástrico temprano nos permiten inferir con mucha certeza la profundidad de la lesión y la posibilidad de metástasis en ganglios regionales.<sup>5,6,7.</sup>

Cuando la lesión invade sm1, macroscópicamente es una lesión tipo IIa, menor de 2 cm y es histológicamente bien diferenciada las posibilidades de metástasis a ganglios linfáticos regionales es similar al cáncer gástrico temprano con invasión solamente hasta la mucosa.<sup>8,9,10</sup>

Existen múltiples instrumentos para la realización de la disección submucosal endoscópica.<sup>11,12</sup> Comprende una gama de instrumentos: T knife, Hook Knife, flex knife de Olympus; flux knife de la casa Fujinon, e hybrid knife de Erbe. En los casos de estudio, y por la disponibilidad en Venezuela, se utilizó hybrid knife. Su propiedad multifuncional nos permite en la mayoría de los casos realizar todos los pasos de la disección submucosal endoscópica.<sup>13</sup>

La posibilidad de recurrencia en los casos de cáncer gástrico temprano es mínima cuando se compara la disección submucosal endoscópica con resección mucosal endoscópica.<sup>1</sup> En todos los casos de cáncer gástrico temprano, hubo extirpación total de la lesión con la técnica de disección submucosal endoscópica.

Las complicaciones con este procedimiento son mayores con respecto a la resección mucosal.<sup>1</sup> Complicaciones como perforación y hemorragia durante el procedimiento son más notorias con este novedoso y técnicamente difícil procedimiento. En la serie inicial se presentó una perforación que se solventó quirúrgicamente. Solamente se observó hemorragia en siete casos, los cuales fueron resueltos con tratamiento hemostático por vía endoscópica.

Se concluye que la disección submucosal endoscópica es posible realizarla con criterios curativos en el cáncer gástrico temprano con invasión hasta la mucosa o con compromiso parcial de la submucosa sin ganglios regionales con metástasis e histológicamente bien diferenciado.

## Clasificación del Trabajo

AREA: Endoscopia.

TIPO: Endoscopia terapéutica.

TEMA: Disección Submucosal Endoscópica.

PATROCINIO: este trabajo no ha sido patrocinado por ningún ente gubernamental o comercial.

## Referencias Bibliográficas

1. Estrada, P., Rojas Fuhishiro M. Perspective on the practical indication of endoscopic submucosal dissection of gastrointestinal neoplasms. *World J Gastroenterol* 2008 July 21;14(27):4289-4295.
2. Kakushima N, Fujishiro M, Gotoda T. Stomach in Endoscopic Mucosal Resection. Edited by M Conio, P. Siersema, A. Repici and T Ponchon. 2008 Blackwell Publishing. 97-111.
3. Castro D, Garcia R, Andrade O et al. Endoscopic treatment in early gastric cancer and precancerous lesions. *Progress in gastric cancer research*. Edited by J Siewert, J. Roder. *Monduzzi Editore* 1997;1: 807-10.
4. Gotoda T, Yanigisawa A, Sasako M, Ono H et al. Incidence of lymph node metastasis from early gastric cancer: estimation with a large number of cases at two large centers. *Gastric Cancer* 2000;3:219-225.
5. Choi J, Kim S G, Im JP, Kim JS et al. Endoscopic prediction of tumor invasion depth in early gastric cancer. *Gastrointestinal Endoscopy* 2011;73:917-927.
6. Yanai H, Matsumoto Y, Harada T et al. Endoscopic ultrasonography and endoscopy for staging depth of invasion in early gastric cancer. *Gastrointestinal Endoscopy* 1997;46: 212-216.
7. Susuki S, Nakamura Tabuchi Y et al. Lymph node metastasis in early gastric carcinoma. *Progress in gastric cancer research*. Edited by J Siewert, J Roder. *Monduzzi Editore* 1997;1:821-824.
8. Shirao K, Saito D, Yamkaguchi H et al. Accuracy of preoperative diagnosis of early gastric cancer on submucosal invasion: a study for indications of endoscopic treatment. *Stomach Intestine* 1992;27:1175-1184.
9. Takekoshi T, Baba Y, Ota H et al. Endoscopic resection of early gastric carcinomas: results of a retrospective analysis of 308 cases. *Endoscopy* 1994; 26:352-358.
10. Inoue H. Endoscopic mucosal resection for entire gastrointestinal mucosal cancer. *Practice of Therapeutic Endoscopy*. Edited by G Tytgat, M Classen, J Wayne and S Nakasawa. W B Saunders 2000;117-127.
11. Oyama T, Kikuchi Y. Aggressive endoscopic resection in the upper GI tract-Hook knife EMR method. *Min. Invas. Ther. Allied Technol.* 2002;11:291-295.
12. Toyonaga T, Nishino E, Hirooka T et al. Invention of water jet short needle knives for endoscopic submucosal dissection. *Endoscopy* 2005;37:A19.
13. Fernandez-Sparrach G, Matthes I, Maurice D et al. A novel device for endoscopic submucosal dissection that combines water-jet submucosal hydrodissection and elevation with electrocautery. *Gastrointestinal Endoscopy* 2008;67(5): AB141.