

Disección Submucosal Endoscópica con Hibrid-Knife. Experiencia Preliminar en Latinoamérica

Autores Jorge Landaeta,¹ Carla Dias,² Carmen De Olival,¹ Ricardo Paternina,¹

Afiliación

1Policlínica Metropolitana. Caracas-Venezuela. 2Clínica Santiago de León.

Revista GEN (Gastroenterología Nacional) 2016;70(3):80-85. Sociedad Venezolana de Gastroenterología, Caracas, Venezuela. ISSN 2477-975X

Autor correspondiente: Carla Dias. Clínica Santiago de León. Caracas-Venezuela. endoscopistadracarla@gmail.com
Correos Autores: jlgastro@gmail.com; endoscopistadracarla@gmail.com; carmendeolival@yahoo.com; paternina@gmail.com

Fecha de recepción: 29 de mayo de 2016. Fecha de revisión: 29 de mayo de 2016. Fecha de Aprobación: 15 de junio de 2016.

Resumen

Introducción: La disección submucosal endoscópica con Hybrid Knife (DSEH) es una técnica prometedora para la resección de tumores en etapa temprana. Hay poca data en Latinoamérica.

Pacientes y métodos: Estudio prospectivo-descriptivo (marzo 2011 - marzo 2012). Se incluyeron 25 pacientes (16 hombres, 9 mujeres), edades comprendidas entre 52-72 años (X=62,52 años). Se realizaron 25 procedimientos DSEH. Las indicaciones fueron: tumores subepiteliales (7), neoplasia de colon y recto (16), neoplasia precoz gástrica (2). **Resultados:** DSEH fue técnicamente posible en todas (25) las lesiones (100%). La resección en bloque y márgenes libres de lesión se obtuvieron en todos los casos. El tamaño de la mucosa disecada fue entre 2-7 cms (X=3,8 cms). El tiempo endoscópico fue entre 45-120 minutos (X=84,4 minutos). Perforación ocurrió en 2 casos, siendo resuelta con tratamiento endoscópico (clips). Mortalidad no fue reportada. **Conclusiones:** Los resultados preliminares sugieren que la DSE con Hybrid Knife (DSEH), parece ser una buena opción para el tratamiento endoscópico de tumores en etapa temprana gástricos, recto colónico y tumores carcinoides. Estudios controlados, aleatorizados de la DSE con Hybrid Knife, en comparación con otros dispositivos son necesarios.

Palabras clave: disección submucosal endoscópica (DSE), Hybrid Knife (HK), neoplasia precoz.

ENDOSCOPIC SUBMUCOSAL DISSECTION HYBRID KNIFE. PRELIMINARY EXPERIENCE IN LATIN AMERICAN

Summary

Introduction: Endoscopic submucosal dissection Hybrid Knife (ESD-HK) is a promising technique for resection of early stage tumors. Few data in Latin America. **Patients and methods:** Prospective, descriptive study (March 2011-2012). 25 patients (16 men, 9 women), mean age 62.52 years (52-72 years). 25 procedures were performed. **Indications:** sub-epithelial tumors (7), colorectal neoplasia (16) early gastric neoplasia (2) **Results:** ESD-HK was technically possible in all (25) lesions (100%). En bloc resection and free margins were obtained in all cases. The diameter of dissected mucosa was between 2-7 cms (X=3.8 cms). The time was between 45-120 minutes (X= 84.4 minutes). Perforation occurred in 2 cases being resolved with endoscopic treatment (clips). Mortality was not reported. **Conclusions:** Our preliminary results suggest that the DSE with Hybrid Knife (DSEH) seems to be a good option for endoscopic treatment of early stage gastric tumors, colon and rectal carcinoid tumors. Studies controlled, randomized DSE with Hybrid Knife, compared with other devices are needed.

Key words: endoscopic submucosal dissection (ESD), Hybrid Knife (HK), early neoplasia.

Introducción

El tratamiento endoscópico de las neoplasias gastrointestinales es curativo sólo cuando los tumores están localizados y sin metástasis.

El riesgo de ganglios linfáticos metastásicos está en directa relación con la profundidad de invasión del tumor, el tipo histopatológico y la presencia de afectación linfática o vascular. Por lo tanto, la evaluación precisa del tumor para el estadiaje con el diagnóstico del patrón pit con cromoendoscopia espectral y magnificación es importante para la selección adecuada de los tumores que son susceptibles de resección endoscópica.¹

Además, un examen patológico del tejido resecado es también importante porque proporciona información precisa respecto a si las neoplasias han sido completamente resecada, lo que permite las decisiones apropiadas con respecto a la necesidad de cirugía adicional. La resección endoscópica puede ser como curativa por la confirmación de los márgenes de resección negativos, tipo histopatológico (diferenciado), profundidad de la invasión submucosal <1.000 micras y sin afectación linfática o vascular. Para la evaluación histopatológica correcta de la pieza resecada se requiere la resección en bloque de toda la lesión. La DSE es superior a la RME en cuanto a la resección en bloque.²

La disección submucosal endoscópica (DSE) es un procedimiento técnicamente exigente asociada con una alta tasa de complicaciones como son la perforación y el sangrado.

La DSE para los tumores de colon, se considera técnicamente más exigente que la DSE en el estómago por diversas razones: la pared del colon es más delgada que la pared gástrica; control endoscópico es difícil en algunas partes del colon debido a un movimiento paradójico; existen limitaciones para la realización de la retroversión debido a la luz estrecha del colon, y los tumores se pueden localizar en o detrás de un pliegue, por otra parte, la perforación del colon tiene un mayor riesgo de peritonitis difusa requiriendo reparación quirúrgica en comparación con la perforación del estómago.³

Diversas técnicas y dispositivos se han desarrollado para la realización de la DSE. La Hibrid Disección Submucosal Endoscópica es una técnica donde se utiliza un dispositivo multifuncional que permite realizar: a.-Marcaje: demarcación del tumor y márgenes de resección b.- Elevación con ERBEJET: formando un colchón de seguridad contra el daño térmico c.- Incisión preparación en bloque de la lesión mucosal d.- Disección con hemostasia: corte completo y hemostasia efectiva sin daño térmico.⁴

Inicialmente, la técnica de disección submucosal endoscópica fue desarrollada para el tratamiento endoscópico de tumores mucosales superficiales en estómago, esófago, colon y recto. Ya existen reportes que los tumores carcinoides de recto menos de 1 cm de diámetro y con una profundidad de invasión limitada a la submucosa puede ser tratada por resección mucosal endoscópica convencional.⁵⁻¹⁰ Sin embargo, la resección mucosal endoscópica a menudo resulta en la resección incompleta de los tumores carcinoides de recto requiriendo cirugía adicional.^{9,10} Reportando la disección submucosal endoscópica (DSE) mejor tasa de éxito de resección en bloque.¹⁰

Objetivo: Demostrar la experiencia preliminar de la disección submucosal endoscópica con Hibrid-Knife en Venezuela.

Pacientes y Métodos

Estudio prospectivo, descriptivo de marzo 2011 hasta marzo 2012. Este estudio fue diseñado en un solo centro. El centro participante fue la Policlínica Metropolitana. Se incluyeron 25 pacientes (25 procedimientos DSEH) quienes acudieron a la consulta y se le realizó el diagnóstico de tumores 7 casos subepiteliales, 16 casos de neoplasia de colon y recto, 2 casos de neoplasia precoz gástrica. El seguimiento fue realizado a través de historia clínica, consultas programadas y contacto telefónico con los pacientes.

Procedimiento Endoscópico

Todos los procedimientos fueron realizados por un solo endoscopista, con experiencia previa en disección submucosal endoscópica con Hibrid Knife en modelos experimentales ex vivos (50 procedimientos). Los procedimientos fueron realizados en sala de endoscopia. Durante la DSE cada paciente fue sedado bajo monitoreo de anestesiología con propofol. Previo a la DSE cromoendoscopia con índigo carmín y cromoendoscopia espectral con narrow band imaging (NBI) fue realizada en adición a la endoscopia convencional con luz blanca para mejorar la visualización de los bordes de la lesión y clasificación de la lesión según clasificación de Paris. Para el procedimiento de la DSE se utilizó Videogastroscopeco y videocolonoscopeco Olympus (180 NBI) con capuchón en la porción distal del endoscopio para facilitar la DSE. Se usó bomba de CO2 UCR Olympus para la insuflación a un flujo de 2 litros por minuto.

Se utilizó la planta ERBE 200 D realizándose 1.- demarcación del tumor y márgenes de resección a 5 mm por fuera de los bordes de la lesión 2.- elevación con ERBEJET 2 (solución 0.9 % + índigo carmín) a una presión entre 20 y 25 bar. En caso de no elevación (non-lifting) el procedimiento era descontinuado. 3.- Incisión y 4.- Disección con hemostasia con Hibrid Knife, se utilizó ENDOCUT y FORCED COAG. Las lesiones fueron completamente resecadas (resección en bloque) por Hibrid Knife

Evaluación de la eficacia terapéutica y de las complicaciones

El tiempo de DSE se calculó como el tiempo desde el inicio de la inyección submucosal hasta el final de la disección de la submucosa. Se consideró resección en bloque: resección en una sola pieza con márgenes de resección libres macroscópicamente de tumor. Márgenes de resección negativo cuando los márgenes de resección (profundo y lateral) eran por el examen histológico, libre de tumor. Todos los pacientes permanecieron hospitalizados entre 2 y 5 (3.5 días) días después del procedimiento, después de lo cual el seguimiento y control endoscópico se realizó 7 y 15 días después del procedimiento. Control hematocrito y hemoglobina se realizó 1, 2 y 5 días después de la DSE, y los pacientes fueron evaluados diariamente evaluando síntomas de hematemesis y hematoquezia. Todos los pacientes recibieron inhibidores de la bomba de protones (esomeprazol 40 mg / día) durante un mínimo de 8 semanas.

Consideraciones éticas

Las ventajas y desventajas de la DSE con Hibrid Knife, así como las opciones alternativas terapéuticas se trataron con cada paciente. Todos los pacientes dieron su consentimiento informado por escrito a la intervención endoscópica terapéutica. Este estudio fue revisado y aprobado por el comité de ética de la Policlínica Metropolitana.

Análisis Estadístico

Se calcularon las frecuencias, porcentajes y promedios de las observaciones efectuadas.

Resultados

Los resultados clínicos se resumen en la **Cuadro 1**.

Todas las lesiones fueron tratadas con facilidad y seguridad. El uso de capuchón contribuyó a mantener una adecuada visualización durante la disección submucosal. Hemorragia no se presentó en ninguno de los casos. Perforación ocurrió en 2 casos, siendo resuelta con tratamiento endoscópico (EZ clips y resolution clips y administración de antibiocioterapia durante 5 días, dieta absoluta durante 72 horas).

Cuadro 1. Estudio clínico: características de los pacientes y de los tumores y técnica DSE con Hibrid Knife

Pac No.	Sexo	Edad	Diámetro (cms)	Localización	Histología	Tiempo	Resección Bloque	Margen Resección	Complicación
1	M	55	7	Recto	ATV DAG	120	si	libre	no
2	F	55	7	Recto	ATV DBG	105	si	libre	no
3	F	60	6	Recto	ATV	115	si	libre	no
4	M	70	5	Recto	ATV DBG	100	si	libre	no
5	M	70	6	Recto	ATV DAG	120	si	libre	no
6	M	66	5	Recto	ATV DAG	105	si	libre	no
7	F	52	3	Recto	ATV	45	si	libre	no
8	M	56	4	Sigmoides	ATV DAG	45	si	libre	no
9	M	58	7	Sigmoides	ATV DAG	109	si	libre	si
10	M	59	6	Sigmoides	ATV DAG	120	si	libre	no
11	F	70	6	Colon Descenden	ATV DAG	120	si	libre	si
12	M	69	5	Colon Ascendent	ATV DBG	105	si	libre	no
13	M	69	4	Recto	ATV DAG	90	si	libre	no
14	M	67	4	Recto	ATV DAG	90	si	libre	no
15	F	58	5	Recto	ATV DAG	96	si	libre	no
16	M	58	7	Recto	ATV DAG	120	si	libre	no
17		58	3	Estómago	Neuro Endocrino	60	si	libre	no
18		57	2	Estómago	Neuro Endocrino	60	si	libre	no
19		57	2	Estómago	Neuro Endocrino	95	si	libre	no
20		57	3	Estómago	Ca precoz	105	si	libre	no
21		66	2	Estómago	Neuro Endocrino	105	si	libre	no
22		67	2	Estómago	Neuro Endocrino	95	si	libre	no
23		69	3	Estómago	Ca precoz	95	si	libre	no
24		68	2	Estómago	Neuro Endocrino	60	si	libre	no
25		72	2	Estómago	Neuro Endocrino	60	si	libre	no

ATV DAG Adenoma tubulovelloso displasia alto grado
ATV DBG Adenoma tubulovelloso displasia bajo grado
ATV Adenoma tubulovelloso sin displasia

La resección en bloque y márgenes libres de lesión se obtuvieron en todos los casos. El tamaño de la mucosa disecada fue entre 2-7 cms (X=3,8 cms). El tiempo endoscópico fue entre 45-120 minutos (X=84,4 minutos) (Figuras 1 y 2).

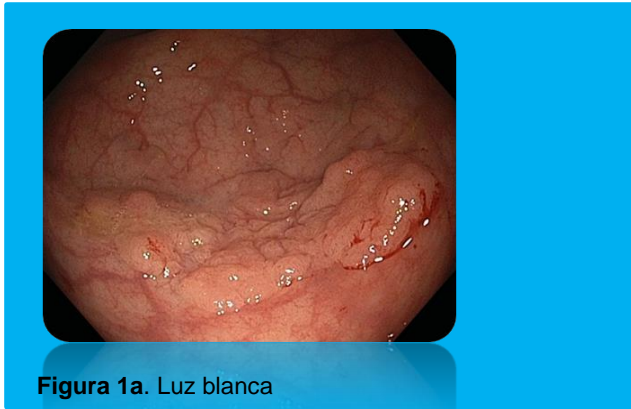

Figura 1a. Luz blanca

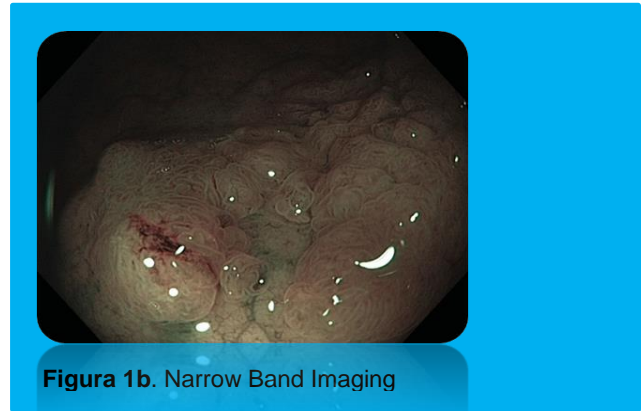


Figura 1b. Narrow Band Imaging

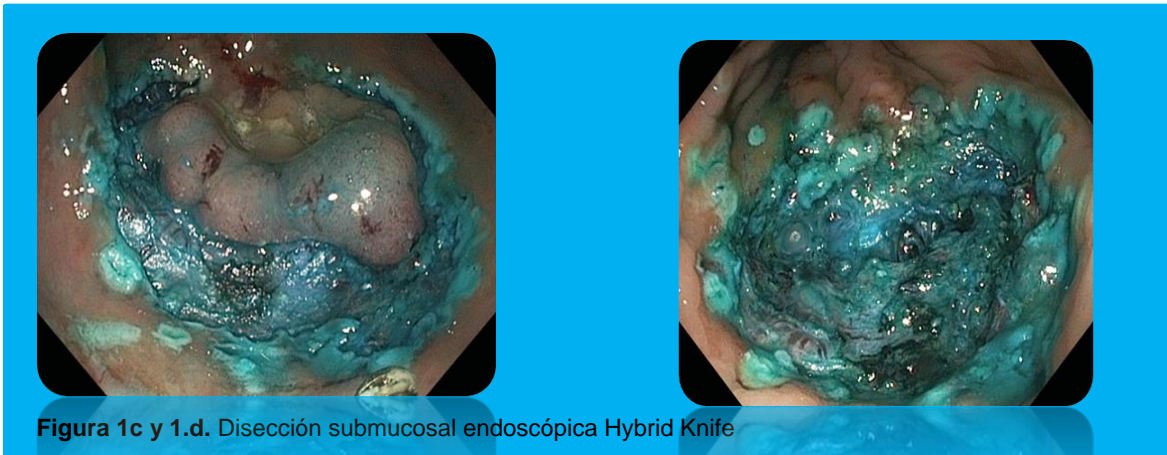

Figura 1c y 1.d. Disección submucosal endoscópica Hybrid Knife



Figura 1e. Lesión Post Disección

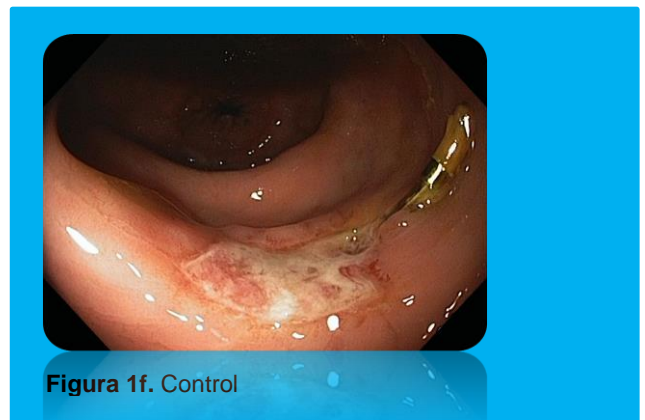

Figura 1f. Control

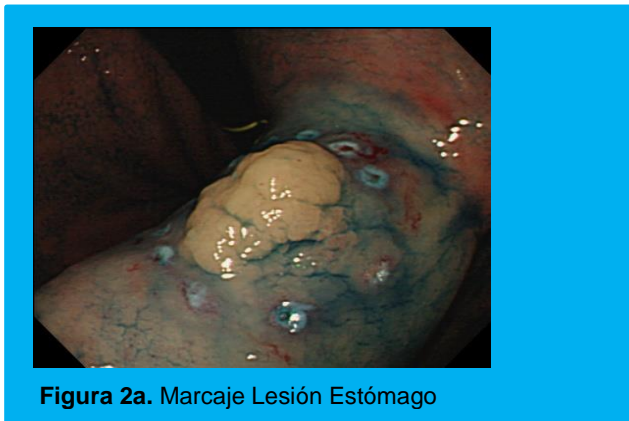

Figura 2a. Marcaje Lesión Estómago

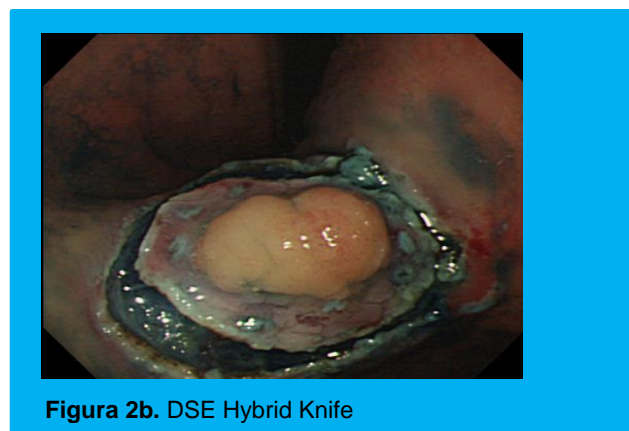


Figura 2b. DSE Hybrid Knife

Análisis Estadístico

La resección endoscópica se ha convertido en el tratamiento estándar para lesiones premalignas y lesiones malignas precoces en el estómago. Resección Mucosal Endoscópica (RME) muestra limitaciones, demostrando resección en bloque sólo en las lesiones de menos de 20 mm diámetro. La técnica de DSE se desarrolló en Japón para superar este problema¹¹, siendo su ventaja la posibilidad de resecciones en bloque sin ninguna limitación de tamaño. Esta ventaja da como resultado una mejor evaluación histopatológica de las lesiones reseçadas y reduce el riesgo de recidiva local. Los grandes estudios han reportado tasas de resección en bloque con márgenes libres de tumor en más de 90% en cáncer gástrico precoz y grandes adenomas gástricos planos.¹² Hasta la fecha, casi todos los datos publicados provienen de Japón. Poca o ninguna data en Latinoamérica. Una de las razones podría ser la menor incidencia de cáncer gástrico en el mundo occidental en comparación con las regiones de Asia.¹³

Otras razones son que la técnica de DSE es técnicamente difícil, consume tiempo y requiere una larga curva de aprendizaje.^{13,14}

Para simplificar la técnica de DSE, una empresa alemana (ERBE Elektromedizin GmbH) desarrolló un nuevo dispositivo llamado HybridKnife. Esta técnica se evaluó por primera vez en un modelo porcino seguido por un estudio aleatorizado comparando RME y DSE en porcinos.^{15,16} Estos dos estudios experimentales mostraron que el uso del Hybrid Knife acelera el procedimiento de la DSE y aumenta la seguridad y eficacia.

Schumacher y col¹⁷ en su estudio de DSE con Hybrid Knife reportaron resección completa en todos los casos, con una tasa de resección en bloque del 90%. La duración del procedimiento fue entre 15-402 minutos (X=74 minutos). Tuvieron 4 (13.8%) eventos adversos, 3 pacientes con dolor post procedimiento y un caso con sangrado.

Probst y col¹⁸ en su estudio obtuvieron que la DSE fue técnicamente posible en 93.4% de las lesiones, no siendo posible debido a la no elevación en el restante 6.6%. La resección en bloque fue posible en 87.1% de las lesiones.

En el presente estudio, todas las lesiones fueron susceptibles de DSE y la resección en bloque fue posible en el 100%. La duración media fue de 84.4 minutos (rango 45-120 minutos). A diferencia de Schumacher y col, nosotros tuvimos 2 perforaciones que se resolvieron con tratamiento endoscópico.

Probst y col reportaron como complicaciones: una perforación durante la resección mucosal endoscópica de una

lesión en la que la DSE fue imposible (1.2%), 3 hemorragias clínicamente relevantes (3.5%); 1 isquemia gástrica (1.2%), y 4 estenosis (4.7%). Al realizar los cruces de variables, podemos observar que en la comparación del CA19-9 en enfermedad benigna pre y post CPRE, no parece haber diferencias en los valores medianos de CA 19-9 antes y después del drenaje. Sin embargo, se observan valores atípicos con cambios post-CPRE que pudieran hacer una diferencia en análisis posterior.

En conclusión, estos resultados preliminares, sugieren que la DSE con Hybrid Knife (DSEH), parece ser una buena opción para el tratamiento endoscópico de tumores en etapa temprana gástricos, recto colónico y tumores carcinoides, porque es factible, seguro y simplifica el procedimiento.

El cambio de accesorios es raramente necesario. La inyección submucosal puede ser fácilmente repetida: no es necesario soluciones de larga duración, elevación continua del sitio de corte puede ser continuamente elevada. Estas ventajas potenciales pueden incrementar la eficacia y seguridad de la DSE. Estudios controlados, aleatorizados de la DSE con Hybrid Knife, en comparación con otros dispositivos son necesarios para evaluar plenamente la utilidad del presente estudio.

Clasificación del Trabajo

AREA: Endoscopia.

TIPO: Endoscopia terapéutica.

TEMA: Endoscopia terapéutica (DSE Hybrid-Knife).

PATROCINIO: este trabajo no ha sido patrocinado por ningún ente gubernamental o comercial.

Referencias Bibliográficas

1. Mönkemüller K, Wilcox CM, Muñoz-Navas M: Interventional and Therapeutic Gastrointestinal Endoscopy. Front Gastrointest Res. Basel, Karger, 2010; 27: 287–295.

2. Saito Y, Fukuzawa M, Matsuda T, et al: Clinical outcome of endoscopic submucosal dissection versus endoscopic mucosal resection of large colorectal tumors as determined by curative resection. *Surg Endosc*. 2010 ; 24(2):343-352.
3. Yamamoto H, Yahagi N, Oyama T: Mucosectomy in the colon with endoscopic submucosal dissection. *Endoscopy* 2005; 37:764–768.
4. Yahagi N, Neuhaus H, Schumacher B et al. Comparison of standard endoscopic submucosal dissection (ESD) versus an optimized ESD technique for the colon: an animal study. *Endoscopy*. 2009; 41(4):340-345.
5. Soga J. Carcinoids of the rectum: an evaluation of 1271 reported cases. *Surg Today* 1997; 27: 112-119.
6. Stinner B, Kisker O, Zielke A, Rothmund M. Surgical management for carcinoid tumors of small bowel, appendix, colon, and rectum. *World J Surg* 1996; 20: 183-188.
7. Fujishiro M. Perspective on the practical indications of endoscopic submucosal dissection of gastrointestinal neoplasms. *World J Gastroenterol* 2008; 14: 4289-4295.
8. Abe T, Kakemura T, Fujinuma S, Maetani I. Successful outcomes of EMR-L with 3D-EUS for rectal carcinoids compared with historical controls. *World J Gastroenterol* 2008; 14: 4054-4058.
9. Ono A, Fujii T, Saito Y, Matsuda T, Lee DT, Gotoda T, Saito D. Endoscopic submucosal resection of rectal carcinoid tumors with a ligation device. *Gastrointest Endosc* 2003; 57: 583-587.
10. Onozato Y, Kakizaki S, Ishihara H, Iizuka H, Sohara N, Okamura S, Mori M, Itoh H. Endoscopic submucosal dissection for rectal tumors. *Endoscopy* 2007; 39: 423-427.
11. Hosokawa K, Yoshida S. Recent advances in endoscopic mucosal resection for early gastric cancer. *Gan To Kagaku Ryoho* 1998; 25: 476-483.
12. Onozato Y, Ishihara H, Iizuka H et al. Endoscopic submucosal dissection for early gastric cancers and large flat adenomas. *Endoscopy* 2006; 38:980-986.
13. Probst A, Golger D, Arnholdt H, Messmann H. Endoscopic submucosal dissection of early cancers, flat adenomas and submucosal tumors in the gastrointestinal tract. *Clin Gastroenterol Hepatol* 2009; 7: 149 -155
14. Choi IJ, Kim CG, Chang HJ et al. The learning curve for EMR with circumferential mucosal incision in treating intramucosal gastric neoplasm. *Gastrointest Endosc* 2005; 62: 860–865
15. Schumacher B , Neuhaus H , Enderle MD. Experimental use of a new device for mucosectomy . *Acta Endoscópica*. 2007; 5:673–678
16. Neuhaus H , Wirths K , Enderle MD , et al. Randomized controlled study of EMR versus endoscopic submucosal dissection with a water-jet hybrid-knife of esophageal lesions in a porcine model . *Gastrointest Endosc*. 2009;70:112-120
17. Schumacher B , Charton J-P, Nordmann T, Vieth M, et al .Endoscopic submucosal dissection of early gastric neoplasia with a water jet–assisted knife: a Western, single-center experience. *Gastrointest Endosc* 2012; 75(6): 1166-1174
18. Probst A, Pommer B, Golger D, Anthuber M, Arnholdt H, Messmann H. Endoscopic submucosal dissection in gastric neoplasia experience from a European center. *Endoscopy* 2010; 42: 1037-1044