

Adenoma Velloso de Estómago. Presentación de un caso

Autores Denny J Castro,^{1,2} Johanna Marcano,² Simón Peraza,^{1,2} Luis Ramírez²

¹ Centro de Especialidades Médicas de Occidente (CEMOC). ² Centro de Control de Cáncer Gastrointestinal "Dr Luis e Anderson" San Cristóbal. Estado Táchira. Venezuela. Revista GEN (Gastroenterología Nacional) 2016;70(3):86-88. Sociedad Venezolana de Gastroenterología, Caracas, Venezuela. ISSN 2477-975X

Afiliación

Autor correspondiente: Denny J Castro. Centro de Control de Cáncer Gastrointestinal "Dr Luis e Anderson" San Cristóbal. Estado Táchira. Venezuela. castro.dennis@gmail.com
Correos Autores: castro.dennis@gmail.com; johannamarcano11@hotmail.com; sidape@gmail.com; drlucho_ramirez@hotmail.com
Fecha de recepción: 11 de agosto de 2016. Fecha de revisión: 15 de agosto de 2016. Fecha de Aprobación: 19 de agosto de 2016.

Resumen

Los adenomas vellosos son una patología infrecuente en el tubo digestivo y muy especialmente en el estómago. Presentamos un caso de adenoma velloso de estómago en una paciente de 73 años. Morfológicamente correspondió a una lesión de 1.5cm tipo ip al cual le realizamos resección mucosal endoscópica y la cual histológicamente fue descrita como una lesión de tipo velloso. la paciente presentó hemorragia en el sitio de la lesión posterior al tratamiento endoscópico y la cual fue tratada en forma satisfactoria con tratamiento endoscópico mínimamente invasivo a base de adrenalina y argón plasma.

Palabras clave: adenoma, velloso, resección mucosal endoscópica

GASTRIC VILLOUS ADENOMA. ONE CASE PRESENTATION

Summary

Villous adenomas are uncommon pathology in the digestive tube and very especially in the stomach. We present a case of adenoma, villous stomach in a 73-year-old patient. Macroscopically corresponded to one ip type 1.5 cm lesion to which you we perform endoscopic mucosal resection and which histologically was described as a type villous injury. The patient presented bleeding at the site of the lesion after the endoscopic treatment and which was treated satisfactorily with endoscopic treatment minimally invasive based on adrenaline and argon plasma.

Keywords: villous adenoma, endoscopic mucosal, resection.

Introducción

Los adenomas vellosos son neoplasias comunes en el colon distal y el recto. Se producen con menor frecuencia en el resto del tracto gastrointestinal, pero independientemente de la ubicación se asocian con un alto potencial maligno. El estómago es un sitio inusual de localización y sólo pocos casos han sido reportados.¹

Las lesiones gástricas vellosas pueden ser múltiples y pueden coexistir con un carcinoma gástrico independiente o estar asociadas con neoplasias en otros lugares del tracto gastrointestinal. Los tumores gástricos vellosos exhiben cambios tumorales en un gran porcentaje de los casos y la resección completa de estas lesiones es el tratamiento de elección.

Caso Clínico

Se trata de paciente femenina de 73 años de edad, quien es referida de consulta privada por presentar lesión polipoidea en antro gástrico proximal.

Tiene como antecedentes importantes que es hipertensa controlada y que la biopsia endoscópica realizada reportó adenoma con displasia de alto grado.

En base a los antecedentes se decide planificar tratamiento endoscópico de la lesión con valoración cardiovascular previa para la resección mucosal endoscópica. También se realiza endoscopia digestiva superior observándose lesión polipoidea de superficie nodular (**Figura 1**), de aproximadamente 2 cm con tallo o pedículo evidente en curvatura mayor de cuerpo gástrico distal.

Posteriormente, se inyectan 12 cc de solución salina en la base del pedículo. Con corriente mixta se realizó resección de toda la lesión. Se observó posteriormente hemorragia en chorro arterial en el centro del área de tratamiento endoscópico. Se procedió a inyectar 2cc de adrenalina al 20% en 4 puntos diferentes y se complementó con argón plasma ya que la adrenalina no fue suficiente para yugular la hemorragia.

El espécimen resecaado endoscópicamente midió 2 cm tanto en su diámetro longitudinal como en su diámetro transversal.

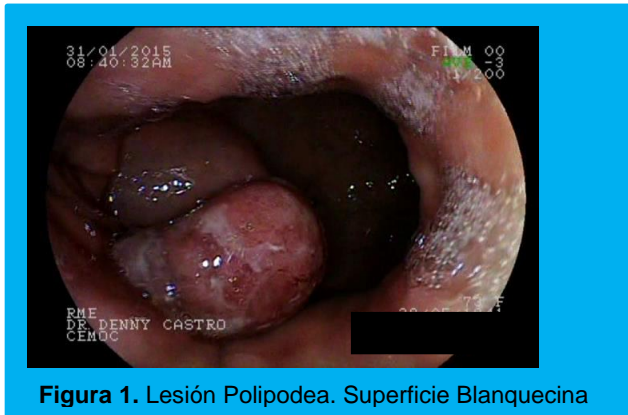


Figura 1. Lesión Polipodea. Superficie Blanquecina

Dada la edad de la paciente y sus antecedentes se decide dejar a la paciente en hospitalización durante 24 horas, con una evolución satisfactoria y siendo egresada a las 24 horas siguientes.

La lesión polipoidea resecada fue enviada para anatomía patológica el cual reporta:

- A) SUPERFICIE EXTERNA LOBULADA
 - B) COLOR BLANCO AMARILLENTO
 - C) MIDE 2x 2 CM
- Y MICROSCÓPICAMENTE SE OBSERVA:
- A) ADENOMA VELLOSO GÁSTRICO
 - B) DISPLASIA DE BAJO GRADO
 - C) METAPLASIA INTESTINAL FOCAL
 - D) TALLO LIBRE DE LESIÓN.

Esta lesión tiene una configuración vellosa en más del 80% del espécimen con atipicidad citológica de bajo grado. Margen de resección libre de tumor (**Figura 2**).

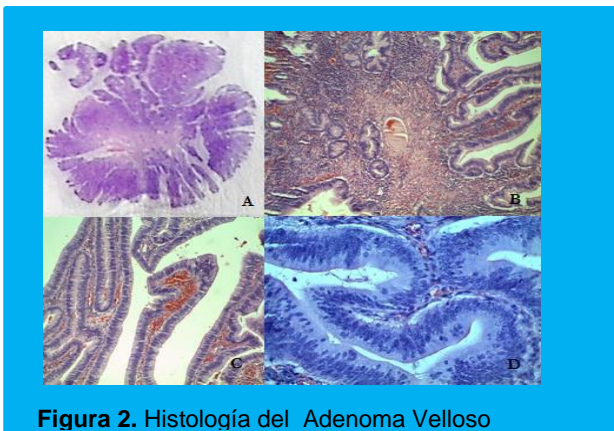


Figura 2. Histología del Adenoma Velloso

Discusión

Los adenomas son clasificados por la organización mundial de la salud en tubulares, tubulovellosos y vellosos, dependiendo de la presencia y el volumen de tejido vellosos. Los adenomas tubulares presentan un 0 a 25% de histología vellosa, el adenoma tubulovellosos un 20 a 75% y el adenoma vellosos un 75 a 100%. El riesgo potencial de malignidad se correlaciona con el tamaño del adenoma, la histología vellosa y la edad del paciente.² Generalmente los adenomas vellosos con un tamaño

mayor a 1 cm se asocian con la presencia de displasia de alto grado, sin embargo en este caso en particular la citología no mostró tanta atipicidad y fue catalogado con displasia de bajo grado.

Los adenomas gástricos son verdaderas neoplasias y son precursores de cáncer gástrico. Constituyen un 3 a un 26% de todos los pólipos gástricos.³

En particular los adenomas vellosos son extremadamente raros en el estómago. Este tipo de lesión se caracteriza por su asociación con otros tumores del tracto gastrointestinal y sobre todo por su alta capacidad de degeneración maligna. La literatura reporta un tendencia a la transformación maligna mayor del 72%.⁴⁻⁷

Miller, J. et al., en una revisión de tumores vellosos del tracto gastrointestinal superior en la experiencia quirúrgica en la Clínica Mayo reveló 18 tumores de este tipo en 16 pacientes. Nueve se localizaron en el estómago; dos de ellos cerca de la unión esofagogástrica. Y nueve tumores vellosos surgieron en el duodeno; seis de ellos se originaron cerca de la papila de Vater y presentaron ictericia obstructiva.⁸

A nivel gástrico, frecuentemente son solitarios y comúnmente se localizan en el antro, aunque pueden presentarse en cualquier otra localización del estómago. En el presente caso, la lesión tuvo una presentación solitaria con ubicación en cuerpo gástrico. Aunque los pólipos gástricos son generalmente asintomáticos en más del 90% de los casos y se diagnostican de manera incidental, algunos de ellos pueden llegar a presentar sangrado, anemia, dolor abdominal u obstrucción de la salida gástrica.²

Este tipo de pólipo se presenta con igual frecuencia en hombres y mujeres, sobre todo en la sexta y séptima década de la vida.⁴ En este caso se trató de un paciente femenino en su séptima década de vida.

Ante lesiones sugestivas de cáncer gástrico precoz, la resección mucosal endoscópica es una de las alternativas de tratamiento, aunque puede presentar un porcentaje considerable de complicaciones como el sangrado en un 4 a 38% de los casos, es una herramienta útil para tratamiento curativo en caso de resección completa con márgenes libres de lesión.¹⁻² En esta oportunidad la lesión que previamente fue sugestiva de cáncer gástrico precoz, resultó ser un adenoma vellosos, se logró una resección completa y de esta manera eliminar la alta probabilidad de transformación maligna de esta lesión.

Clasificación

ÁREA: gastroenterología.

TIPO: caso clínico.

TEMA: Adenoma Velloso de Estómago.

PATROCINIO: este trabajo no ha sido patrocinado por ningún ente gubernamental o comercial.

Referencias Bibliográficas

1. Castro D, Sánchez V, Cano E, Peraza S, Andrade O, Oliver W, Vivas J. Resección Endoscópica en Cáncer Gástrico Precoz. GEN 1992;46:289-
2. Goddard, A, Badreldin, R, Pritchard, M. et al. The management of gastric polyps. Gut 2010;59:1270-1276.

3. Islam, R. Pate, N. Lam-Himlin, D. et al. Gastric Polyps: A Review of Clinical, Endoscopic, and Histopathologic Features and Management Decisions. *Gastroenterology & Hepatology* Volume 9, Issue 10 October 2013.
4. Shaib, A. Ruge, M. Graham, D. et al. Management of Gastric Polyps: An Endoscopy-Based Approach. *Clinical gastroenterology and hepatology* 2013;11:1374–1384.
5. Reyes, A. Galera, C. Rius, X. Gastric villous adenoma. 2 new cases. *J Chir (Paris)*. 1991 Oct;128(10):446-447.
6. Scheppach, W. Bresalier, R. Tytgat, G. Gastrointestinal and liver tumors. Springer Science & Business Media, Dec, 2012.
7. Jang, C. Choi, S. Cho, J. et al. A case of giant gastric villous tumor with carcinomatous change. *Korean J Gastroenterol*. 2005 Jun;45(6):431-5.
8. Miller, J. Gisvold, J. Weiland, L. et al. Upper gastrointestinal tract: villous tumors. *AJR Am J Roentgenol*. 1980 May;134(5):933-936.