

# Complicaciones atípicas post – CPRE

**Autor** Néstor Mora,<sup>1</sup> Julio Rodríguez,<sup>2</sup> Luis Piñerúa,<sup>2</sup> Rosa Bolaño,<sup>2</sup> Morela Viloria,<sup>2</sup> Vivian Calderón,<sup>2</sup> Angie Guerra<sup>3</sup>

**Afiliaciones** <sup>1</sup>Jefe de Servicio Gastroenterología Hospital “Dr. Pedro Emilio Carrillo”. Valera Estado Trujillo. Venezuela. Adjunto del Hospital Universitario de Maracaibo. <sup>2</sup>Adjuntos del Servicio de Cirugía General, Unidad de Cuidados Intensivos, Infectología, Oftalmología, Neurología. <sup>3</sup>Residente del 2do año del Postgrado de Gastroenterología Hospital “Dr. Pedro Emilio Carrillo”. Valera Estado Trujillo. Venezuela. Revista GEN (Gastroenterología Nacional) 2016;70(3):89-92. Sociedad Venezolana de Gastroenterología, Caracas, Venezuela. ISSN 2477-975X.

Autor correspondiente: Néstor Mora. Jefe de Servicio Gastroenterología Hospital “Dr. Pedro Emilio Carrillo”. Valera Estado Trujillo. Venezuela. Adjunto del Hospital Universitario de Maracaibo. n\_mora\_c@hotmail.com

Correos Autores: n\_mora\_c@hotmail.com; rodriguezjulio5@gmail.com; itaspreyes69@hotmail.com; rebpj@yahoo.com; angiegreys\_28@hotmail.com

Fecha de recepción: 22 de agosto de 2016. Fecha de revisión: 24 de agosto de 2016. Fecha de Aprobación: 31 de agosto de 2016.

## Resumen

La colangiografía retrógrada endoscópica (CPRE) se ha convertido en un procedimiento esencial en el diagnóstico y tratamiento de las enfermedades biliopancreáticas. Las complicaciones de este procedimiento son infrecuentes, pero potencialmente graves, siendo necesario saber reconocerlas para la aplicación del tratamiento adecuado. Se presenta el siguiente caso clínico de paciente femenina de 33 años quien cursa con unión biliopancreática anómala, posteriormente presenta enfisema subcutáneo, neumotórax bilateral, sepsis de punto de partida abdominal, pseudoretinopatía de Purtscher y por último encefalopatía de wernicke, debido a una perforación en dicho procedimiento. El diagnóstico precoz de las lesiones iatrogénicas tras la realización de CPRE determinará el correcto tratamiento de esta complicación, que debe comprender variaciones en la clínica y fisiología del paciente.

**Palabras clave:** CPRE, unión biliopancreática, dolor abdominal, Neumotórax, Sepsis.

## ATYPICAL COMPLICATIONS POST - CPRE

### Summary

Endoscopic retrograde cholangiography (ERCP) has become an essential procedure in the diagnosis and treatment of biliopancreatic diseases. Complications of this procedure are unusuals, but potentially dangerous, being necessary to know them how to recognize for the application of appropriate treatment. The following case belongs to. A female patient aged 33 who presents with abnormal pancreatobiliar union subsequently presents subcutaneous emphysema, bilateral pneumothorax, sepsis point abdominal starting pseudoretinopatía Purtscher and finally Wernicke encephalopathy, due to a perforation in that procedure. Previous diagnosis of iatrogenic injury after ERCP determines the proper treatment of this complication, which should include variations in clinical and patient physiology.

**Key words:** ERCP, biliopancreatic union, abdominal pain, Pneumothorax, Sepsis.

## Introducción

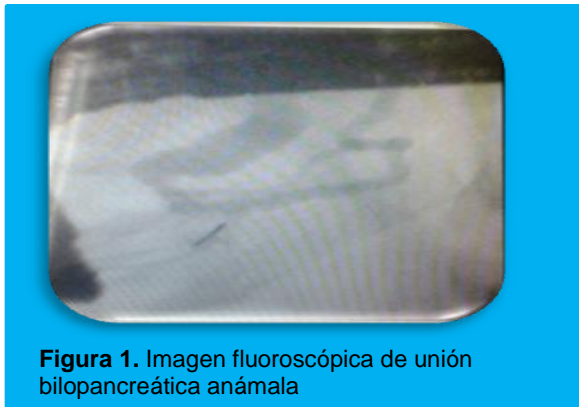La colangiopancreatografía retrógrada endoscópica (CPRE) es un procedimiento que combina la endoscopia esofagogastroduodenal con las radiografías. El colédoco, y el conducto de Wirsung, convergen en la papila de Vater a nivel de la segunda porción del duodeno.<sup>1</sup> El esfínter de la papila permite el paso del contenido biliar y pancreático.<sup>2</sup>

Es de vital importancia conocer las complicaciones, las tasas de incidencia y los factores de riesgo. Según Freeman son: pancreatitis, hemorragia, perforación, infecciones y cardiopulmonares.<sup>3</sup> La unión biliopancreática anómala es un trastorno congénito en el que el colédoco y el Wirsung se unen antes de insertarse en la pared duodenal.<sup>1</sup>

## Caso clínico

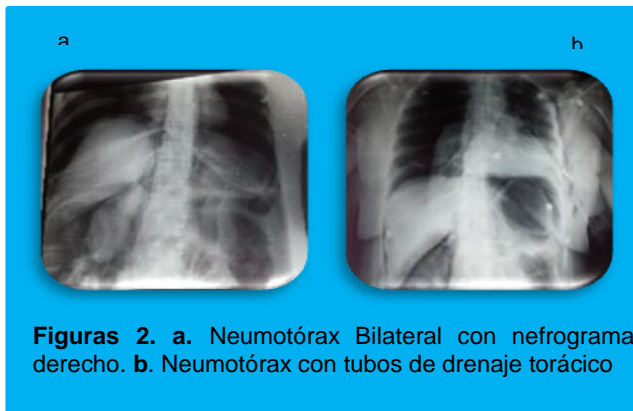
Paciente femenina de 33 años, quien es evaluada por dolor abdominal de moderada a fuerte intensidad en hipocondrio derecho, tipo cólico. Antecedentes personales de 2 cesáreas segmentarias y colecistectomía abierta hace 7 años sin complicaciones. Examen físico: como signos positivos, dolor a la palpación en hipocondrio derecho a la palpación superficial. Exámenes complementarios: Ecosonograma abdominal: Coledocolitiasis. Laboratorio: pruebas hepáticas dentro de rangos normales.

Se indica CPRE: 1.- Disfunción del esfínter de oddi tipo III 2.- Unión biliopancreática anómala (**Figura 1**).

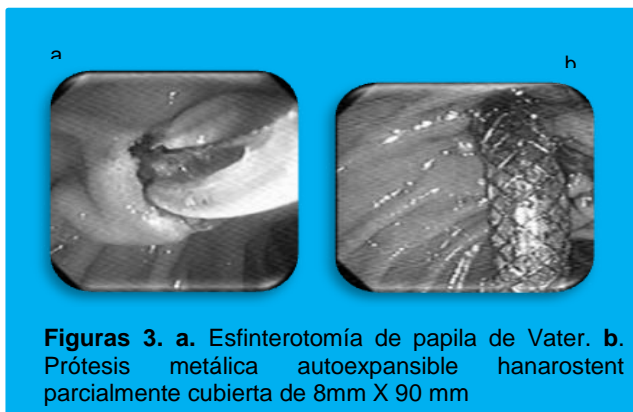


**Figura 1.** Imagen fluoroscópica de unión bilopancreática anómala

Posterior al procedimiento la paciente presenta disminución de la saturación de oxígeno (60%) y enfisema subcutáneo en región de cuello y tórax. Rx de tórax y abdomen se evidencia: neumotórax bilateral hipertensivo y nefrograma derecho (**Figura 2a**); lo que sugiere: perforación retroperitoneal por CPRE. Se decide colocación de dos tubos de drenaje torácico (**Figura 2b**) y nueva exploración de las vías biliares mediante CPRE para la colocación de prótesis metálica autoexpansible hanarostent parcialmente cubierta de 8 mm x 90 mm (no se contaba para el momento del procedimiento con prótesis 100% cubierta) (**Figura 3a y 3b**).



**Figuras 2. a.** Neumotórax Bilateral con nefrograma derecho. **b.** Neumotórax con tubos de drenaje torácico



**Figuras 3. a.** Esfinterotomía de papila de Vater. **b.** Prótesis metálica autoexpansible hanarostent parcialmente cubierta de 8mm X 90 mm

La paciente es ingresada a la unidad de cuidados intensivos, requiriendo asistencia mecánica ventilatoria con signos de hipotensión (70/40mmHg) e hipoperfusión, recibe además vasoactivos y antibióticos (ceftriaxona y metronidazol). No se realiza tomografía abdominal por no disponer en la institución para ese momento.

Considerando las condiciones generales de la paciente y que al examen físico hay irritación peritonea, se indica laparotomía exploratoria, con los siguientes hallazgos: se realiza maniobra de Kocher dejando drenaje externo retroperitoneal para dirigir la fístula y cuantificación de gasto biliar (dren rígido de nélaton). Al cuarto día del post operatorio, en el control radiológico de tórax, se observó reexpansión total pulmonar, se retiran ambos tubos de drenaje torácico y extubación exitosa sin complicaciones.

Como consecuencia de los resultados de laboratorio al onceavo día del post operatorio: Hematología, Fórmula y conteo: leucocitos  $22,6 \times 10^9/L$  (segmentados 89%), hemoglobina: 9,3 g/dL (hematocrito 30%), plaquetas:  $460 \times 10^9/L$ , se plantea el diagnóstico de Síndrome de respuesta inflamatoria sistémica. El resultado de laboratorio y la clínica de la paciente para el treceavo día: laboratorio: leucocitos:  $2,0 \times 10^9/L$  (segmentados 56%), hemoglobina: 7,6 g/dL (hematocrito 22%), plaquetas:  $60 \times 10^9/L$  y neutrofilia, al examen físico: hipotensión (80/50mmHg), taquicardia (129 lpm), se planteó el diagnóstico de Sepsis de punto de partida abdominal.

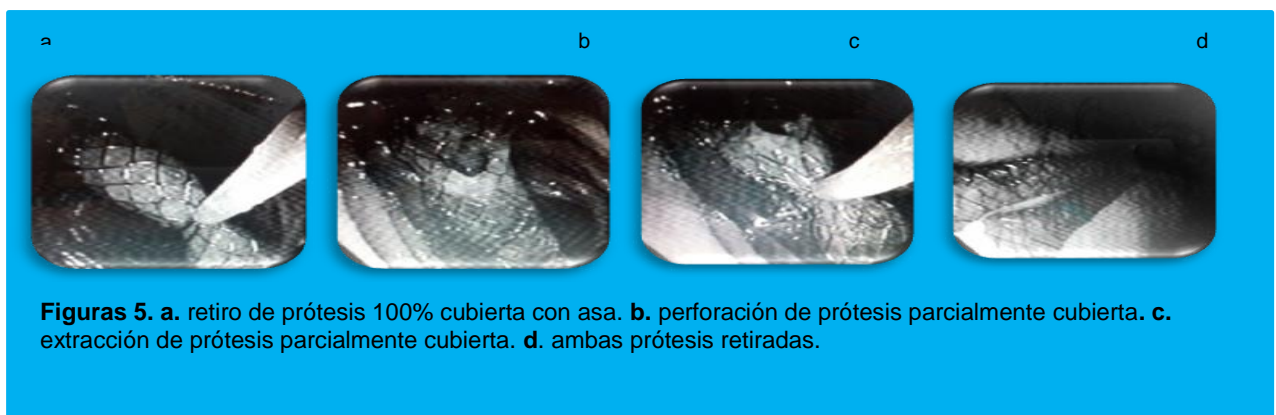
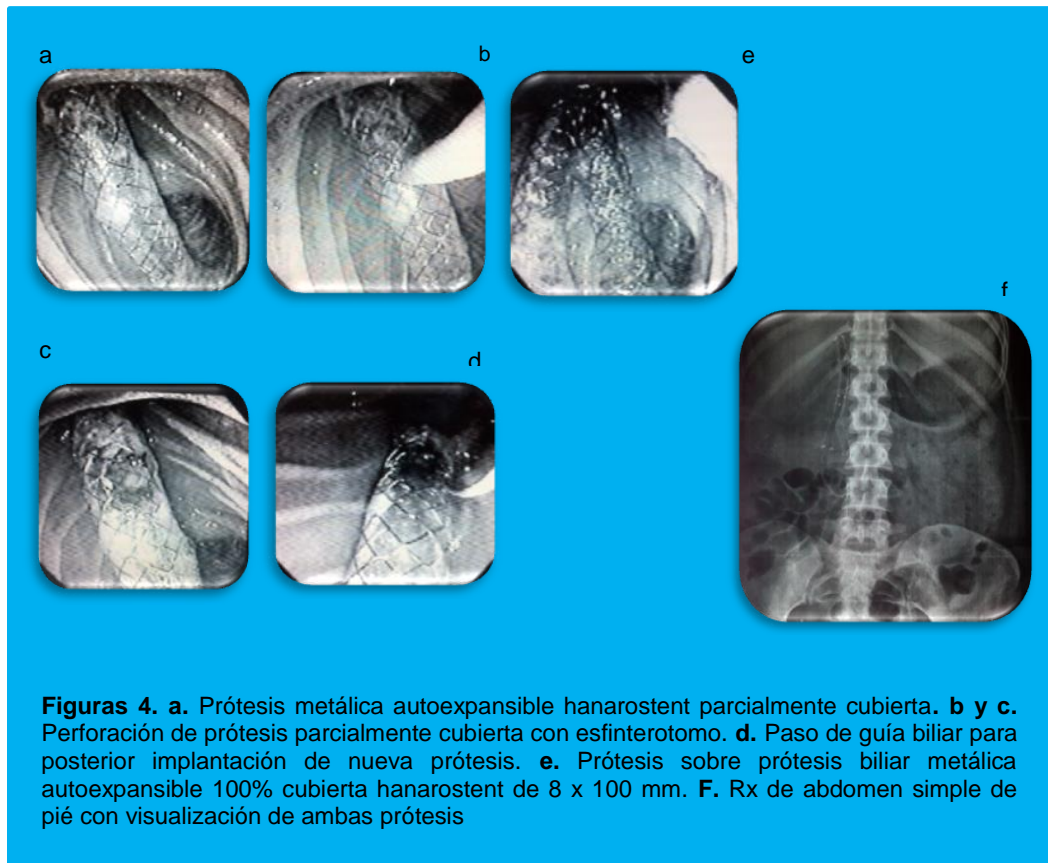
Se realizó evaluación por el servicio de infectología, quien indica hemocultivo y rotar antibióticos (meropenem y clindamicina). Hemocultivo reporta: *Candida Albican*, resistente a Anfotericina B, iniciando tratamiento a dosis 1.5 mg/kg/día por 14 días.

En vista de malas condiciones de la paciente y cuadro de sepsis no se retira prótesis biliar metálica autoexpansible hanarostent parcialmente cubierta ante el riesgo de siembra y diseminación de la candidemia lo cual se había programado retirar a las 2 semanas de su colocación. El vigésimo sexto día post operatorio, la paciente refiere disminución de agudeza visual, valorada por el servicio de oftalmología sugiriendo el diagnóstico de Pseudoretinopatía de Purtscher – Like, mejorando sintomatología 7 días posteriores a la indicación de AINEs (gotas).

El Trigésimo día post operatorio, refiere pérdida de fuerza muscular de miembros inferiores, siendo evaluada por el servicio de neurología con el hallazgo de ataxia y alteraciones de oculomotilidad, planteándose el diagnóstico de Encefalopatía de Wernicke, iniciando tratamiento con Tiamina 100 mg cada 12 horas por 5 días, luego 100 mg/día. A la semana de haber iniciado el tratamiento se evidencia mejoría clínica del cuadro neurológico.

La paciente evoluciona progresivamente de manera satisfactoria al tratamiento, se solicitó hemocultivo, siendo negativo para *Candida*. El Trigésimo séptimo día post operatorio, se procede a nuevo procedimiento de CPRE, para la colocación de prótesis sobre la prótesis biliar metálica previamente colocada, se usa prótesis autoexpansible 100% cubierta hanarostent de 8 x 100 mm. (**Figura 4. a, b, c, d, e, f**), con la finalidad por efecto mecánico sobre la primera prótesis de tratar la hiperplasia mucosal y posteriormente a las 2 semanas se retiran por vía endoscópica ambas prótesis si complicaciones (**Figura 5. a, b, c, d**).

Paciente egresa a las siguientes 24 horas del retiro de las prótesis biliares, con tratamiento ambulatorio de Tiamina 100 mg/día por 6 meses y seguimiento por consulta externa de neurología, oftalmología y gastroenterología.



## Discusión

La unión pancreatobiliar anómala o Síndrome del canal común pancreatobiliar, descrita por Kozumi en 1916, Babbitt en 1969, publicó la mala configuración de la unión pancreatobiliar como principal sospecha de la etiología en la dilatación congénita de la vía biliar. En 1990 se establecieron los criterios diagnósticos.<sup>1</sup>

Está definida como una anomalía congénita en la cual la unión de los conductos pancreáticos y biliares detectada por radiología o anatómicamente, fuera de la pared duodenal.<sup>4</sup> La incidencia de complicaciones es baja de 4 - 16%, siendo la tasa de perforación de 0,08 - 1,5%, llevando a una mortalidad del 50% aproximadamente. La pancreatitis aguda es la complicación más frecuente con una incidencia de 1,3 - 15,1, entre otras complicaciones son la hemorragia (incidencia de 0.65-4%), perforación intestinal, colangitis, colecistitis, hiperamilasemia, infección o complicaciones cardiopulmonares.<sup>6</sup> Según la clasificación de Stapfer<sup>3</sup> siendo en este caso clínico, tipo 4 con neumotórax hipertensivo bilateral post - CPRE siendo el paso de aire desde el espacio alveolar debido a un incremento de presión en la vía aérea tras la insuflación, así como a partir del gas del tracto gastrointestinal tras la disrupción de la mucosa, puede no estar relacionada con el tamaño de la perforación.<sup>6</sup>

La presencia de aire libre intraperitoneal determina la existencia de una perforación no contenida que precisará de cirugía, indicada por la presencia de irritación peritoneal, mientras que la presencia aislada de aire a nivel del retroperitoneo es sugestiva de una microperforación a nivel de la esfinterotomía, el tratamiento que se recomienda es la colocación de tubo de drenaje torácico.<sup>6</sup> La sepsis abdominal es una respuesta sistémica a un proceso infeccioso localizado, la cual probablemente se presenta por diseminación hematógena, se produce la sobreinfección por organismos resistentes. La perforación aunque es rara, cursa con mayor número de complicaciones médicas y quirúrgicas.<sup>7</sup>

La Pseudoretinopatía de Purtscher o Purtscher-like es una enfermedad vascular oclusiva de la retina, que puede ser ocasionada por diversas entidades nosológicas, que tienen en común la producción de microembolismos a la vasculatura retiniana. En este caso, se diagnosticó dicha patología, en el curso de una coagulación intravascular diseminada por shock séptico.<sup>8</sup>

La Encefalopatía de Wernicke es un síndrome neuropsiquiátrico agudo producido por el déficit de Tiamina, puede estar asociado a factores genéticos o sociales, se manifiesta clínicamente con alteraciones en el estado mental, oculomotilidad, y en la marcha el diagnóstico es fundamentalmente clínico y ayudado por la suplementación de Tiamina con dosis de 100 mg/día.<sup>9</sup>

## Clasificación

ÁREA: gastroenterología.

TIPO: caso clínico

TEMA: complicaciones de CPRE

PATROCINIO: este trabajo no ha sido patrocinado por ningún ente gubernamental o comercial.

## Referencias Bibliográficas

1. Andruilli A, Loperfido S, Napolitano G, Incidence rates of post-ERCP complications: a systematic survey of prospective studies. *American Journal of Gastroenterology*. 2007; 102:1781-1788.
2. Moreira V y López A. Endoscopic retrograde cholangiopancreatography (ERCP), *Rev. Española de Enfermedades Digestivas*. 2009; 101 (8).
3. Artifon E, Tchekmedyan J y Aguirre P, Endoscopic retrograde cholangiopancreatography: a technique in permanent evolution. *Rev Gastroenterol Perú*. 2013; 33(4):321-327.
4. García J, Godoy M, Morillas J, Pérez J, Unión biliopancreática anómala. Una enfermedad no exclusiva de pacientes orientales. *An. Med. Interna (Madrid)*. 2007; 24 (8).
5. Arrazola F, La Cruz K, ¿Es frecuente el neumotórax a tensión en la endoscopia? *Rev. Asoc. Mexicana de Medicina Crítica y Terapia Intensiva*. 2014; 28 (3): 199 -203.
6. Menéndez P, Padilla D, Villarejo P; García A. Neumoperitoneo, neumoretroperitoneo, neumotórax bilateral, neumomediastino y enfisema subcutáneo secundario a CPRE. *Rev Gastroenterología del Perú*. 2012; 32 (1).
7. Chávez J, Sepsis Abdominal. *Asoc. Mexicana de Medicina Crítica y Terapia Intensiva*. 2002; 16 (4): 1 - 13.
8. Grespan T, Marques O, Colafemina J, Barros J, Santos C, Pereira J. Controle ostural na síndrome de Pusher: influência dos canais semicirculares laterais. *Rev. Brasilia Otorrinolaringol*. 2005; 71 (4): 448-452.
9. Hernández M, Villegas M. Diagnóstico y tratamiento de Encefalopatía de Wernicke. *Secretaría de Salud de México*. 2010.