

# Lesiones diminutas-pequeñas de colon: técnica de elevación de la mucosa con irrigación forzada con bomba de agua para evidenciar resección completa de lesiones con pinza de biopsia

**Autores** Jorge Landaeta<sup>1</sup>, Carla Dias<sup>2</sup> , Virginia Armas<sup>3</sup>

**Afiliación** 1 Gastroenterólogo. Policlínica Metropolitana.  
2 Gastroenterólogo. Instituto Médico La Floresta.  
3 Gastroenterólogo. Gastro Express.

Autora de Correspondencia: Dra. Carla Dias. Correo: [carladiasgastro@gmail.com](mailto:carladiasgastro@gmail.com) ORCID: [0000-0003-3359-3132](https://orcid.org/0000-0003-3359-3132)

Revista GEN (Gastroenterología Nacional) 2021; 75(1): 13-18.

© Sociedad Venezolana de Gastroenterología. Caracas, Venezuela- ISSN 2477-975X.

**Fecha de recepción:** 04/03/2021

**Fecha de revisión:** 05/03/2021

**Fecha de Aprobación:** 19/03/2021

## Resumen

**Introducción:** Hay pocos métodos ampliamente adoptados, aplicados y disponibles fácilmente, a bajo costo que permitan verificar resección completa post resección con pinza de biopsia de pólipos pequeños-diminutos. **Objetivo:** Evaluar la eficacia en la delimitación y realce de los bordes de resección, de un nuevo método elevando la mucosa con un sistema hidrojet post-resección con pinza de biopsia de pólipos pequeños-diminutos colo-rectales. **Métodos:** Estudio prospectivo (mayo2014-2015), Policlínica Metropolitana. Se utilizó videocolonoscopio Olympus180®, bomba hidrojet ERBE. Se incluyeron pacientes con lesiones pequeñas-diminutas colorectales. Cada pólipo detectado fue caracterizado: luz blanca y NBI. Clasificación Sano-Emura se registró, histología fue reportada. Técnica realizada: resección del pólipo con pinza de biopsia, posterior irrigación del área de resección con bomba hidrojet (100 cc/minuto); evaluación del área, completar resección en caso tal que fuese necesario. **Resultados:** Un total (158) pólipos pequeños-diminutos (84 pacientes), edad promedio 59 años (30-91). Colon derecho (52), izquierdo (72), anorecto (34). Clasificación Sano Emura: Tipo I 125 (79,1%), Tipo II 33 (20,9%). De los 158, en 105 pólipos (66,45%) la técnica permitió realzar los bordes y verificar bordes libres lesión. De los 53 con tejido residual post resección en un segundo intento, se aplicó técnica y se verificó tejido residual en 2 (3,77%), realizando una tercera resección con aplicación de la técnica verificando márgenes libres lesión. Irrigación mucosal post-resección permitió modificar conducta terapéutica: 33,54% y 3,77% respectivamente. De los 52 pólipos colon derecho la técnica permitió evidenciar bordes con lesión post-resección en 15,

modificando la conducta terapéutica en 29%. **Conclusiones:** El nuevo método de elevación mucosal con irrigación hidrojet post resección con pinza de biopsia de pólipos pequeños-diminutos colorectales parece ser una técnica eficaz en delimitar y realzar bordes de resección modificando conducta terapéutica en términos de seguridad y curabilidad.

**Palabras clave:** irrigación hidrojet, pólipos diminutos, pinza biopsia, realce, bordes de resección, elevación mucosal.

## TINY-SMALL LESIONS OF THE COLON: MUCOSA ELEVATION TECHNIQUE WITH FORCED IRRIGATION WITH A WATER PUMP TO DEMONSTRATE COMPLETE RESECTION OF LESIONS WITH BIOPSY FORCEPS

### Summary

**Background:** There are few methods to verify complete resection of small-diminutive polyps post-resection with biopsy forceps. **Objective:** To evaluate the efficacy in the delimitation and enhancement of the resection edges, of a new method elevating the mucosa with a hydrojet system post-resection with biopsy forceps of small-diminutive colorectal polyps. **Methods:** Prospective study (May 2014-2015), Policlínica Metropolitana, using an Olympus180® video colonoscope, ERBE hydrojet pump. Patients with small-diminutive colorectal lesions were included. Each detected polyp was characterized: white light and NBI. Sano-Emura classification was recorded, histology

was reported. Technique performed: resection of the polyp with biopsy forceps, subsequent irrigation of the resection area with hydrojet pump (100 cc / minute); evaluation of the area, complete resection if it was necessary. **Results:** A total (158) small-minute polyps (84 patients), mean age 59 years (30-91). Right colon (52), left (72), anorectum (34). Sano Emura classification: Type I 125 (79.1%), Type II 33 (20.9%). Of the 158, in 105 polyps (66.45%) the technique allowed to enhance the edges and verify lesion free edges. Of the 53 with residual tissue post-resection in a second attempt, a technique was applied and residual tissue was verified in 2 (3.77%), performing a third resection with application of the technique verifying free margins of the lesion. Post-resection mucosal irrigation allowed modifying the therapeutic decision: 33.54% and 3.77% respectively. Of the 52 right colon polyps, the technique revealed borders with post-resection lesions in 15, modifying the therapeutic decision in 29%. **Conclusions:** The new method of mucosal elevation with hydrojet irrigation post resection with biopsy forceps of small-minute colorectal polyps appears to be an effective technique in delimiting and enhancing resection edges, modifying therapeutic decisions in terms of safety and curability.

**Key words:** hydrojet irrigation, small-diminutive colorectal polyps, biopsy forceps, enhancement, resection edges, mucosal elevation.

## Introducción

La mayoría de los pólipos encontrados durante la colonoscopia son iguales o menores de 10 mm (pólipos pequeños). Pólipos diminutos son definidos como pólipos menores de 5 mm y son extremadamente comunes, ocurriendo en un 60 a 70% de los pacientes sometidos a pesquisa o seguimiento colonoscópico<sup>(1)</sup>. Estos tienen una baja prevalencia de hallazgos histológicos avanzados<sup>(1,2)</sup>. Aunque la resección de pólipos pequeños y diminutos mediante el uso de pinzas de biopsia fría es atractivo, basado en la facilidad, accesibilidad y la seguridad, este método ha sido asociado con significativas tasas de resección incompleta. Por otra parte, en relación con pinzas de biopsia fría es que un número de biopsias puede ser necesaria para remover el pólipo y el sangrado inmediato y la disrupción traumática de la superficie de la mucosa puede interferir con la evaluación de la adecuada resección<sup>(3)</sup>. Una media de 2 resecciones con pinza de biopsia tamaño standard normalmente se requiere para la resección completa.<sup>(4,5)</sup> y aunque el uso de pinza fórceps "jumbo" ha demostrado reducir el número de las resecciones requeridas para obtener la resección completa de un pólipo corroborado visualmente.<sup>(6)</sup>

Muchos son los reportes en la literatura encontrados donde evalúan la eficacia de la polipectomía de pólipos pequeños y diminutos con pinza de biopsia o asa de polipectomía fría, sin embargo, la caracterización del defecto mucosal resultante de la resección no ha sido bien estudiado<sup>(7)</sup>. Áreas pálidas, descritos en la literatura como "tallos blancos" las cuales ocurren dentro del defecto mucosal pueden crear confusión al

endoscopista de una resección completa y adecuada con márgenes libres de lesión. La frecuencia con la que ocurre esto permanece desconocido<sup>(7)</sup> ya que hay pocos métodos ampliamente adoptados, aplicados y disponibles fácilmente a bajo costo que permitan verificar resección completa post resección con pinza de biopsia de pólipos diminutos y pequeños.

El objetivo del estudio fue evaluar la eficacia en la delimitación y realce de los bordes de resección, de un nuevo método elevando la mucosa con un sistema hidrojet post resección con pinza de biopsia de pólipos pequeños y diminutos colorrectales.

## Materiales y Métodos

Estudio prospectivo, descriptivo, desde mayo 2014 hasta mayo 2015, de pacientes que acudieron a la Policlínica Metropolitana para realización de videocolonoscopia.

Se utilizó videocolonoscopia Olympus180®, bomba hidrojet infusión ERBE EIP 2. Se incluyeron pacientes con pólipos colorrectales pequeños (menores de 10 mm) y diminutos (menores de 5 mm).

Se llevó a cabo protocolo de evaluación endoscópica el cual incluyó:

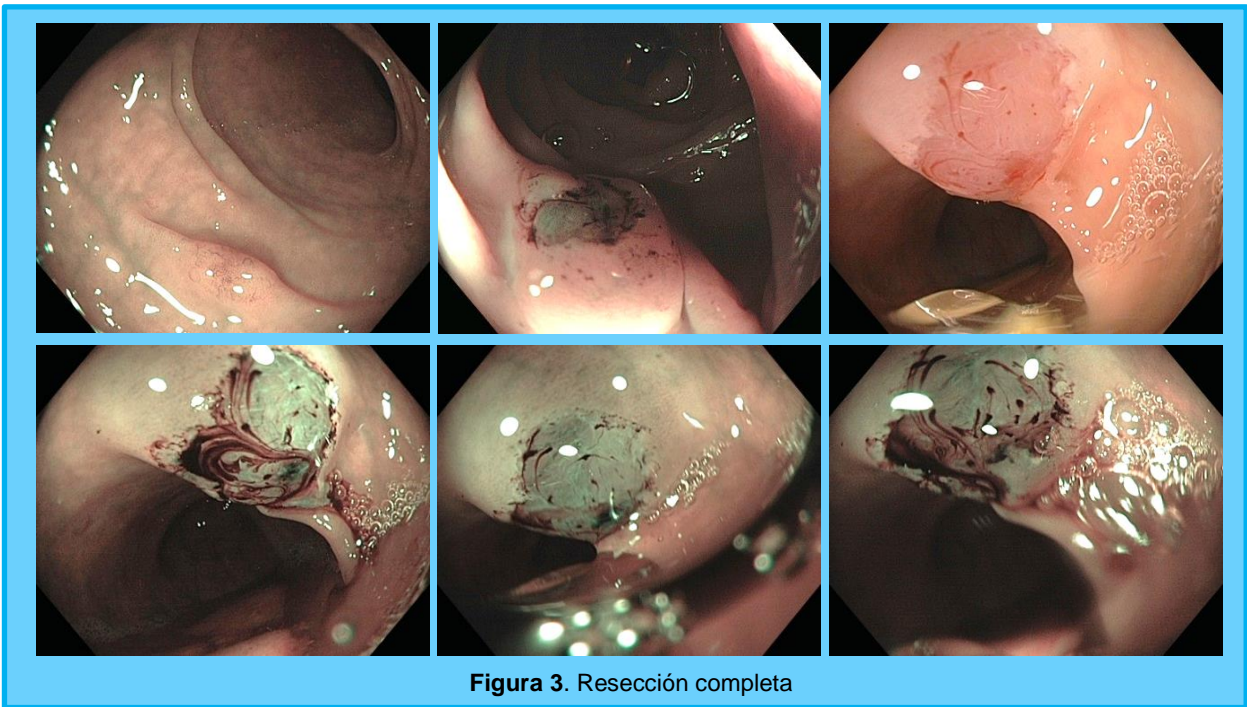
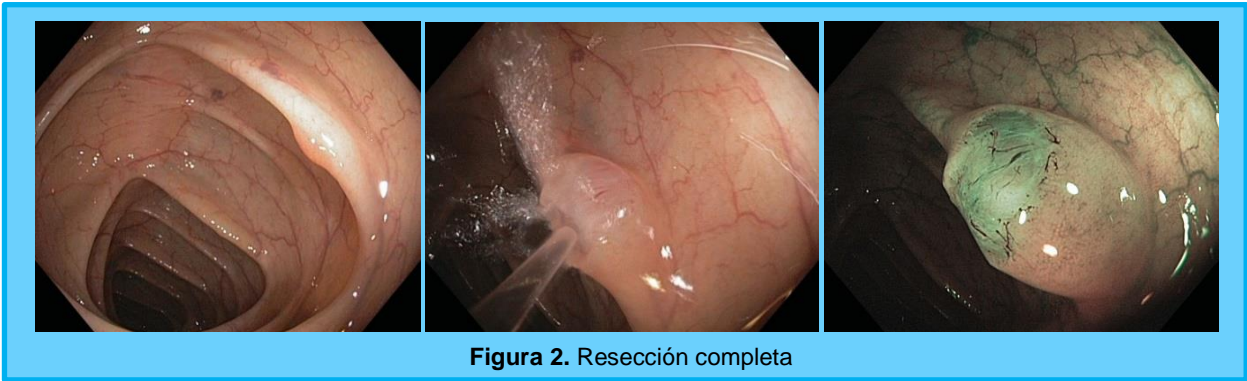
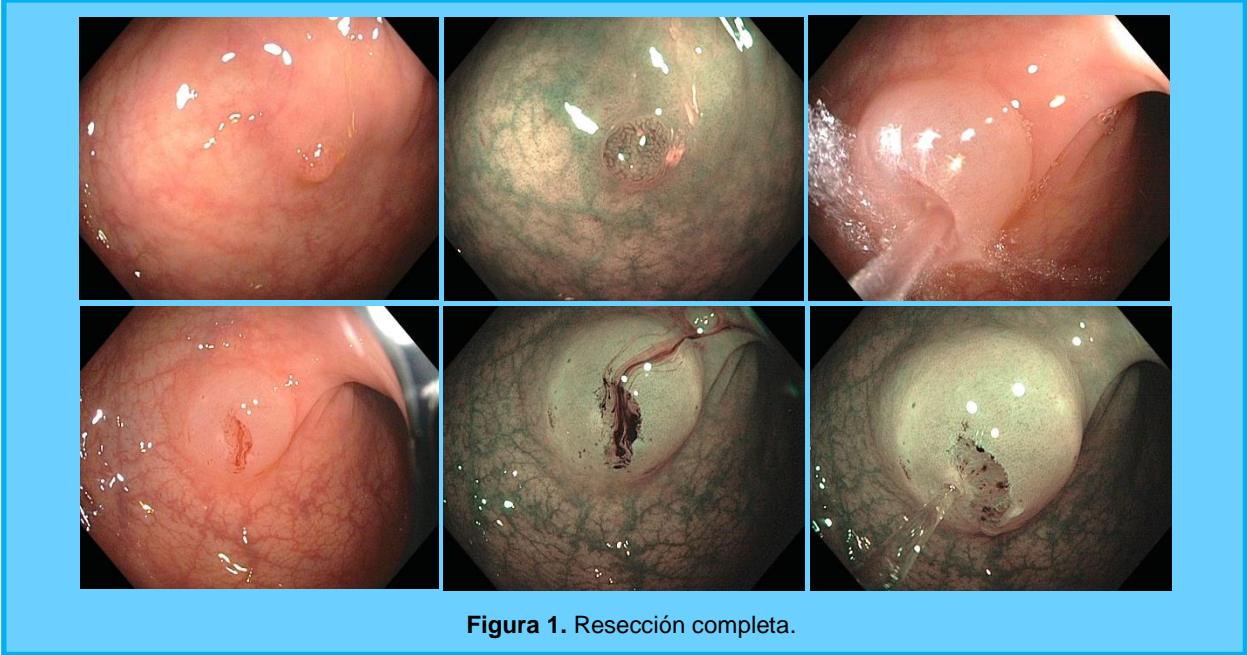
- 1.-Evaluación de cada pólipo detectado con luz blanca
- 2.-Caracterización con cromoendoscopia espectral Narrow Band Imaging NBI.
- 3.-Cada pólipo fue evaluado según Clasificación Sano-Emura
- 4.-Reporte histológico fue reportado.

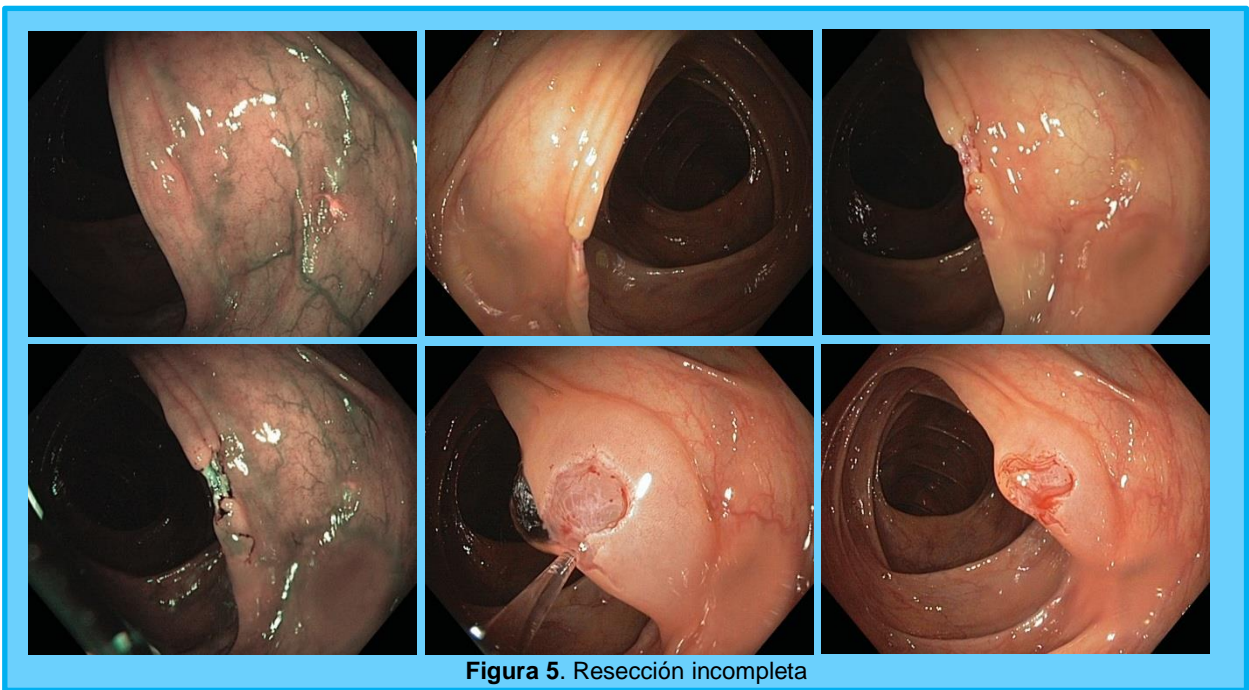
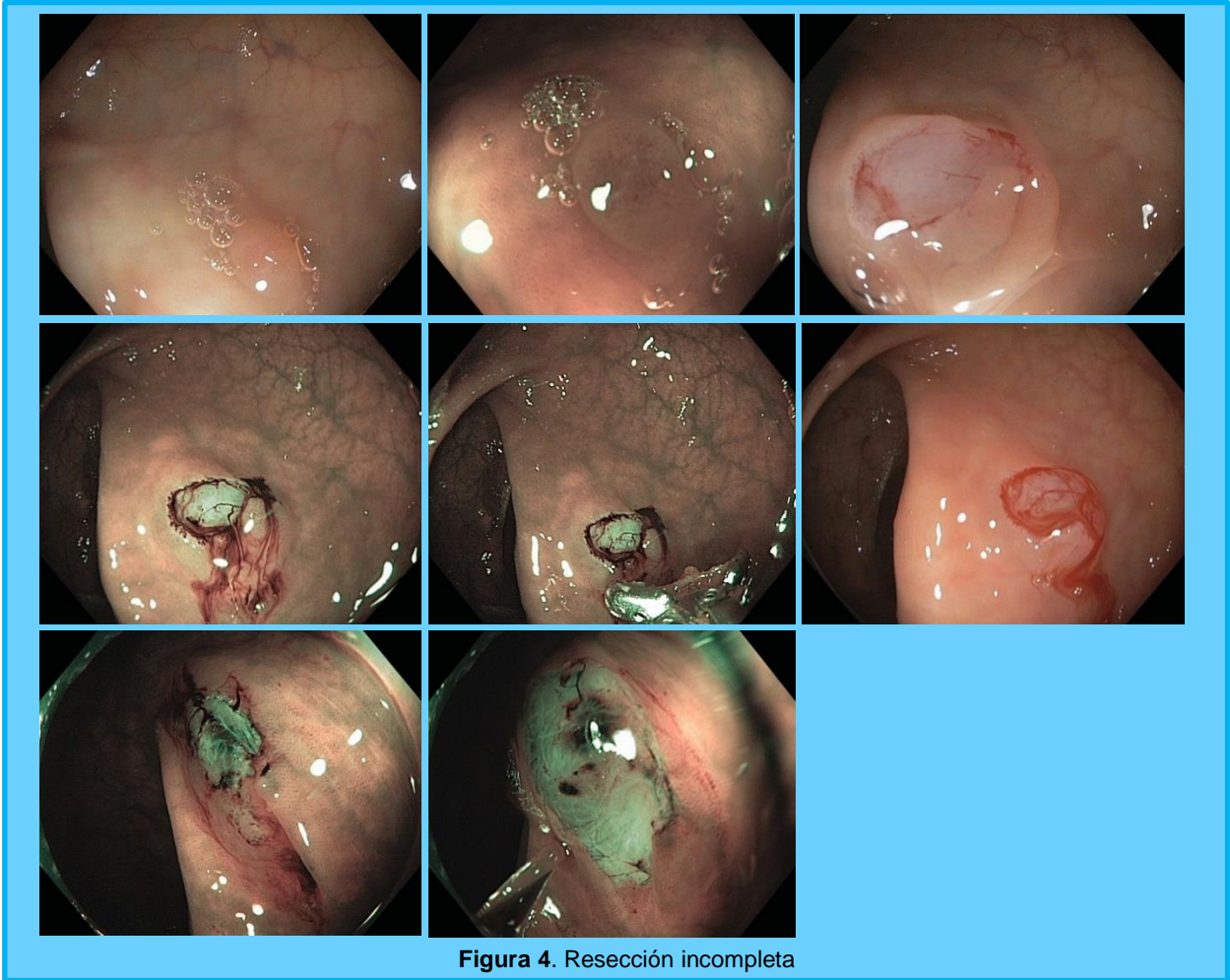
La técnica realizada consistió en:

- 1.-Resección del pólipo con pinza de biopsia
- 2.-Irrigación del área de resección con bomba hidrojet ERBE EIP 2 a una presión de 100 cc/minuto
- 3.-Evaluación del defecto mucosal distendido posterior a la expansión desencadenada por la irrigación del water jet y visualización de los bordes evertidos facilitando la evaluación de presencia de tejido residual.
- 4.-Se completó la resección de tejido residual en caso tal que fuese necesario.

### Análisis estadístico:

El procedimiento en el análisis de datos consistió en elaborar una base de datos Microsoft Excel, las variables se dispusieron en columnas y la información de cada sujeto en las filas, posteriormente se procedió a pre codificar cada variable del estudio de acuerdo a su nomenclatura o categoría de respuesta asociada. Luego de transcripta la información en la hoja de Microsoft Excel, se procedió exportar ésta a la aplicación JMP SAS; versión 10; en la misma se calcularon los estadísticos de resumen propios de los parámetros descriptivos: medias, desviación estándar; promedios y porcentajes.





## Resultados

Un total de 158 pólipos pequeños y diminutos en 84 pacientes, con edad promedio 59 años (30 – 91 años).

Los pólipos fueron encontrados en colon derecho (52), colon izquierdo (72), región ano-rectal (34).

De los 158 pólipos: 125 (79,1%) eran Tipo I según clasificación Sano Emura y Tipo II 33 pólipos (20,9%).

En 105 pólipos (66,45%) del total evaluados, la técnica permitió realzar los bordes y verificar bordes libres lesión (Figura 1,2,3).

De los 53 con tejido residual post resección en un segundo intento, se aplicó técnica y se verificó tejido residual en 2 (3,77%), realizando una tercera resección con aplicación de la técnica verificando márgenes libres lesión (Figura 4,5).

Irrigación mucosal post resección permitió modificar conducta terapéutica en 33,54% y 3,77% respectivamente.

De los 52 pólipos colon derecho la técnica permitió evidenciar bordes con lesión post resección en 15, modificando la conducta terapéutica 29%.

## Discusión

Muchos son los estudios reportados en la literatura en relación a determinar cuál es el mejor método para la resección de pólipos pequeños y diminutos. Asian y colabs<sup>(6)</sup> reportan que tanto la polipectomía con una sola resección y las tasas de resección completa fueron significativamente mayores en el grupo de pinza fórceps jumbo que el grupo de pinzas estándar ( $p < 0,001$ ).

Draganov y colabs<sup>(6)</sup> reportaron resección completa visual del pólipo con pinza fórceps jumbo en un 78,8% y en el grupo de resección con pinza fórceps standard en un 50,7% ( $p < 0,0001$ ).

Sin embargo, los estudios que evalúan el defecto mucosal resultante posterior a la resección de pólipos pequeños y diminutos son pocos.

Solo encontramos en la literatura revisada un abstract reportado por Tutticci, Burgess y colabs<sup>(7)</sup> de un estudio los cuales evalúan anomalías elevadas dentro del defecto mucosal posterior a la polipectomía con asa fría la cual incluía 1-2 mm de tejido sano para asegurar la resección completa utilizando water jet irrigación. 257 pólipos de 5.5 mm en promedio (2-10mm) fueron removidos en 88 pacientes, éstos fueron predominantemente; adenomatosos 63% (162), localizados colon derecho 62% (159) y morfológicamente planos 78% (200). La evaluación histológica del tallo blanco reveló submucosa en 34 (94%) y muscular de la mucosa en 29 (80%) lo que puede representar resección incompleta de la pared mucosal.

Más, sin embargo, no hay estudios reportados que evalúen márgenes libres de lesión posterior a resección con pinza de biopsia de pólipos pequeños y diminutos. En nuestro estudio

nosotros reportamos la técnica de elevación de la mucosa con un sistema hidrojet infusión post resección de pólipos pequeños y diminutos para realzar y delimitar los bordes de la lesión post resección. En 105 pólipos (66,45%) del total evaluados, la técnica permitió realzar los bordes y verificar bordes libres lesión modificando la conducta terapéutica en 33,54%.

Es de amplio conocimiento que los pólipos del lado derecho tienen un comportamiento diferente a los pólipos del colon izquierdo y se asocian a mayor riesgo de desarrollo de cáncer colo-rectal (9). En nuestro trabajo, de los 52 pólipos colon derecho la técnica permitió evidenciar bordes con lesión post resección en 15, modificando la conducta terapéutica en 29%.

## Conclusiones

El nuevo método de elevación mucosal con irrigación hidrojet postresección con pinza de biopsia de pólipos diminutos colorectales parece ser una técnica eficaz en delimitar y realzar bordes de resección modificando conducta terapéutica en términos de seguridad y curabilidad.

## Clasificación del trabajo

AREA: Gastroenterología

TIPO: Endoscopia

TEMA: Terapéutica endoscópica

PATROCINIO: este trabajo no ha sido patrocinado por ningún ente gubernamental o comercial.

## Referencias

- Gupta N, Bansal A, Rao D, et al. Prevalence of advanced histological features in diminutive and small colon polyps. *Gastrointest Endosc* 2012;75:1022-30.
- Hassan C, Pickhardt PJ, Kim DH, et al. Systematic review: distribution of advanced neoplasia according to polyp size at screening colonoscopy. *Aliment Pharmacol Ther* 2010;31:210-7.
- Tolliver KA, Rex DK. Colonoscopic polypectomy. *Gastroenterol Clin North Am* 2008;37:229-51, ix.
- Efthymiou M, Taylor AC, Desmond PV, et al. Biopsy forceps is inadequate for the resection of diminutive polyps. *Endoscopy* 2011;43:312-6.
- Jung YS, Park JH, Kim HJ, et al. Complete biopsy resection of diminutive polyps. *Endoscopy* 2013;45:1024-9.
- Draganov PV, Chang MN, Alkhasawneh A, et al. Randomized, controlled trial of standard, large-capacity versus jumbo biopsy forceps for polypectomy of small, sessile, colorectal polyps. *Gastrointest Endosc* 2012;75:118-26.
- Tutticci NJ, Burgess NG, Pellise M, et al. Prospective characterization of the mucosal defect after cold snare

polypectomy [abstract]. Gastrointest Endosc 2014;79:AB541.

8. Aslan F, Cekiç C, Camci M et al. What is the most accurate method for the treatment of diminutive colonic polyps?: Standard versus jumbo forceps polypectomy Medicine (Baltimore). 2015 Apr; 94(15):e621
9. Qumseya B, Coe S, Wallace M. The Effect of Polyp Location on Histological Outcomes of Colonic Polyps. Gastrointest Endosc 2012;75 (4): AB414–AB415