


Colitis amebiana, semejando una enfermedad inflamatoria intestinal en paciente pediátrico

Autores María Guerrero¹, Yanet Castillo¹, Daysmar Salazar¹, Yurihelis Saveri¹, Carlos Caraballo¹, Mariela Colina¹, Adriana Fernández¹, Ileana González² , María Reymundez³, César Morao³, Sandra Neri³, Kristal Gallardo³, Magaly Rodríguez³

Afiliación Servicio de Gastroenterología Pediátrica. Hospital de Niños J.M. de Los Ríos. Caracas, Venezuela.
 1 Pediatra - Residente de Gastroenterología Pediátrica.
 2 Gastroenterólogo Pediatra, Jefe del Servicio.
 3 Gastroenterólogo Pediatra, Adjunto del Servicio.

Autora de Correspondencia: Dra. Ileana González. Correo: ileanatrujillo@gmail.com ORCID: [0000-0002-1378-7995](https://orcid.org/0000-0002-1378-7995)

Revista GEN (Gastroenterología Nacional) 2021; 75(1): 39-42.
 © Sociedad Venezolana de Gastroenterología. Caracas, Venezuela- ISSN 2477-975X.

Fecha de recepción: 29/01/2021

Fecha de revisión: 04/03/2021

Fecha de Aprobación: 19/03/2021

Resumen

Dentro de las parasitosis que afectan el tracto gastrointestinal se encuentra la Amebiasis, causada por diferentes especies de *Entamoebas*, entre ellas la *histolytica*, con capacidad de producir manifestaciones intra y extra intestinales. La colitis amebiana es importante por la amplia gama de presentaciones y la posibilidad de evolución fulminante. Presentamos un caso de colitis en un escolar con clínica y hallazgos endoscópicos sugestivos de Enfermedad inflamatoria intestinal e histología que confirma presencia de Trofozoitos de *Entamoeba*.

Palabras clave: Amebiasis intestinal, Colitis amebiana, Enfermedad inflamatoria intestinal.

AMEBIC COLITIS, RESEMBLING AN INFLAMMATORY BOWEL DISEASE IN A PEDIATRIC PATIENT

Summary

Among de parasites that affect the gastrointestinal tract, is Amebiasis, caused by different species of *Entamoebas*, such as *histolytica*, with the ability to produce intra and extra intestinal manifestations. Among them, amoebic colitis is important due to the wide range of presentations and the fulminant evolution possibility. We present the case of a schoolboy with colitis, with symptoms and endoscopic findings suggestive of inflammatory bowel disease and histology confirming the presence of *Entamoeba trophozoites*.

Key words: Intestinal amebiasis, Amebic colitis, Inflammatory bowel disease

Introducción

Las infecciones parasitarias del tracto gastrointestinal son causa de elevada morbimortalidad a nivel mundial, sobre todo en países en vías de desarrollo¹. Entre ellas destaca la Amebiasis intestinal, causada por la *Entamoeba histolytica*, tercera causa de muerte por parásitos en el mundo, con una prevalencia promedio entre 8 y 10%². La especie *E. histolytica*, ha sido reconocida como patógeno de afecciones intestinales (entero-invasiva) y extra-intestinales. Entre las manifestaciones gastrointestinales se menciona la colitis amebiana, entidad que puede presentar variadas manifestaciones clínicas, posibilidad de evolución fulminante y hallazgos endoscópicos similares a los observados en otras patologías que producen úlceras en colón. Presentamos un caso de colitis amebiana con clínica y hallazgos endoscópicos que semejan una Enfermedad Inflamatoria intestinal (EII).

Caso clínico

Escolar masculino, 10 años de edad, previamente sano, 3 meses antes de la consulta presentó episodios de evacuaciones diarreicas, abundantes, 4-5/día, con sangre, sin moco, durante 7 días, que se autolimitaron sin tratamiento. Asintomático por 2 meses, recae con nuevo episodio de evacuaciones diarreicas, abundantes, con sangre, sin moco, 5-6 /día, de 16 días de evolución, por lo que consultó al servicio de Gastroenterología del Hospital de Niños, en forma ambulatoria, refería además pérdida de peso de 6 kg en últimos 2 meses. Al examen físico en buenas condiciones generales, peso 25 kg, palidez cutáneo mucosa leve, abdomen blando, ruidos hidroaéreos normo fonéticos, no doloroso, no visceromegalias, región perianal sin

evidencia de lesiones ni sangrado para el momento de la evaluación, resto del ex físico normal. El laboratorio reportó Hb 8,0 gr/dl, Hto 27,3%, Plaquetas 739.000. Primer Coproanálisis: no patológico. Se indicó tratamiento ambulatorio con probióticos y sulfato de zinc. 4 días después persistían las evacuaciones diarreas con presencia de sangre, se asocian vómitos, dolor en epigastrio de moderada intensidad y pirosis por lo que consultó nuevamente, se indicó realizar estudios endoscópicos. Nuevos exámenes reportaron Hb 7.7 gr/dl, Hto 24%, Plaquetas 679.000, un 2do Coproanálisis reportó: aspecto heterogéneo, diarreas, Ph ácido, no se observaron formas parasitarias. Coprocultivo: sin desarrollo bacteriano. Gastroscopia: Mucosa de cuerpo y antro gástrico con eritema moderado, segunda y tercera porción del duodeno con nodularidad. Se concluye: 1. Gastropatía eritematosa moderada 2. Duodenopatía nodular moderada. Colonoscopia: Múltiples úlceras de diámetro variable (1 -1,5 -2 cm), bordes irregulares, eritematosos, fondo cubierto de fibrina, friables al roce, desde recto hasta colon descendente. En sigmoides y descendente úlceras de menor tamaño que alternan con áreas de mucosa sana, (Figura 1); No se logró explorar la totalidad del colon por limpieza deficiente. Conclusión: Colitis Ulcerosa. Se plantea posible diagnóstico de Enfermedad Inflamatoria Intestinal (RCU).

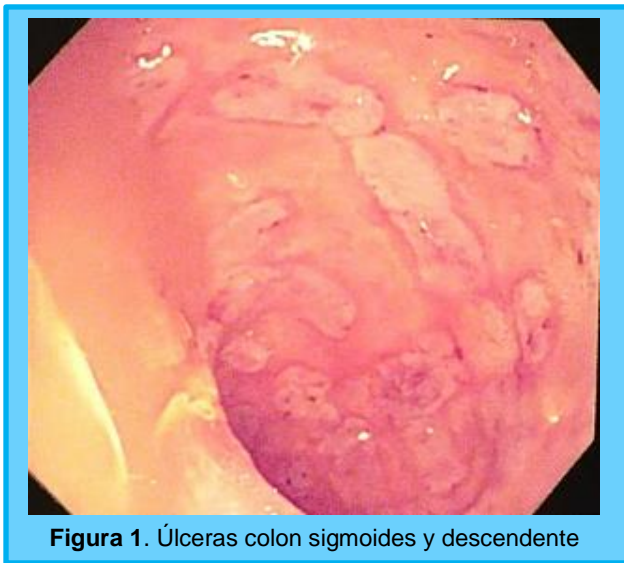

Figura 1. Úlceras colon sigmoides y descendente

La anatomía patológica reportó Estómago: Gastritis crónica severa activa, presencia de estructuras baciliformes en las luces glandulares compatibles con *Helicobacter pylori*. Duodeno: Duodenitis crónica severa reagudizada. Colon: Colitis crónica activa severa, focalmente ulcerada, con preservación general de la arquitectura glandular, cambios regenerativos típicos focales del epitelio glandular y pérdida zonal de las células calciformes. Criptitis leve focal. No se identifican microabscesos neutrofilicos intraluminales en el material evaluado. Edema y congestión vascular del corion interglandular. Contaje de eosinófilos 38-40 eosinófilos por 10 camp. 400x. Presencia de trofozoitos de *Entamoeba* sp. No se observan cambios histológicos que indiquen enfermedad inflamatoria intestinal tipo RCU. Se concluyó el caso como: 1.- Colitis amebiana. 2. Gastritis asociada a *Helicobacter pylori*. 3.-

Anemia microcítica hipocrómica. Recibió tratamiento con Esomeprazol (1mg/kg/día), Metronidazol (30mg/kg/día) e, inicialmente ante la sospecha de EII, recibió también Ciprofloxacina (20mg/kg/día) y Mesalazina (50mg/kg/día) que fueron omitidas al conocer resultado de la biopsia.

Fue reevaluado a los 7 días posterior al inicio del tratamiento refería mejoría de los síntomas, con evacuaciones formadas (Bristol 4) Hb 9.9 gr/dl, Hto 29.8% y Plaquetas 714.000, VSG 38mm/h, PCR negativo, PPD Negativo. Ganancia de peso y ausencia de sangrado rectal. En el seguimiento 3 meses después se mantuvo asintomático.

Discusión

La Amebiasis o amebiasis intestinal afecta a unos 500 millones de personas en el mundo y es responsable de entre 75.000 a 110.000 muertes anualmente². Presenta una prevalencia particularmente elevada en India, África, México, parte de América del Sur y Central³. Diversas especies del género *Entamoeba* infectan a los humanos: *E. histolytica*, *E. dispar*, *E. coli*, *E. moshkovskii*, *E. hartmanni*, *E. polecki*, y *E. bangladeshi*; las cuales viven en el lumen intestinal. La *E. dispar* considerada inicialmente como no patógena, se ha aislado de pacientes sintomáticos, y según un reporte de casos en Brasil se ha asociado con lesiones intestinales y absceso hepático amebiano⁴. La especie *E. histolytica* ha sido reconocida como patógeno causante de afecciones intestinales y extraintestinales⁵. La amebiasis se adquiere por la ingesta de *E. histolytica* presente en alimentos y aguas contaminados en forma de quistes maduros los cuales liberan trofozoitos en el lumen intestinal que invaden y penetran en la mucosa del colon, mediante una adhesina de la superficie amebiana, la Galactosa/N-acetil Galactosamina⁶, causando destrucción tisular y un incremento en la secreción intestinal, siendo ésta la forma patógena de la infección¹. El colon y el hígado son los principales órganos afectados.

La *E. histolytica* causa un espectro de enfermedad intestinal que incluye infección asintomática, infección no invasiva sintomática, disentería aguda, colitis que puede ser fulminante y causar perforación. La colitis amebiana aguda tiene un inicio gradual de entre 1 a 2 semanas con dolor abdominal, diarrea y tenesmo. La infección es usualmente auto limitada pero puede recurrir especialmente en áreas endémicas. En la edad pediátrica se encuentran comúnmente dolor abdominal, fiebre, náuseas, vómitos, heces sanguinolentas, hiporexia y pérdida de peso⁷; ésta última asociada al curso prolongado de la enfermedad, característica que conlleva a plantear diagnósticos diferenciales y en muchos casos sugerir una enfermedad inflamatoria intestinal⁸. El diagnóstico definitivo en algunos casos no es de fácil identificación.

El diagnóstico de la amebiasis intestinal se ha basado en el estudio de muestras de heces. El examen seriado en fresco, presenta buena sensibilidad. La *E. histolytica* es morfológicamente indistinguible de otras especies como *E. dispar*, *E. moshkovskii* y *E. hartmanni*, la Reacción de Cadena

de Polimerasa (PCR) es el método aprobado por la Organización Mundial de la Salud para el diagnóstico y diferenciación, con diagnóstico preciso, rápido y eficaz⁹, presenta sensibilidad del 72% y especificidad de 99%; se cuenta además con la prueba ELISA para antígeno fecal amebiano con 95% de sensibilidad y especificidad¹⁰. Actualmente la prueba de detección rápida de antígenos para *E. histolytica* "Quik Chek" fue aprobada por la FDA basada en inmunocromatografía¹¹ (Figura: 2). Para su diferenciación también se cuenta con el cultivo.

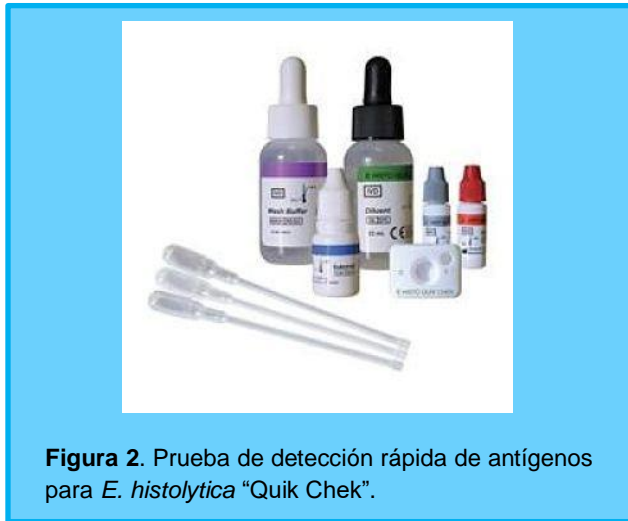

Figura 2. Prueba de detección rápida de antígenos para *E. histolytica* "Quik Chek".

Los hallazgos endoscópicos de la colitis amebiana se caracterizan por la presencia de múltiples úlceras de bordes limpios, ligeramente elevados, que pueden afectar cualquier parte del intestino, con predilección por el ciego y colon ascendente, con zonas de mucosa colónica intermedia entre las úlceras de aspecto normal¹² (Figura 3). Las úlceras del paciente tenían similitud a lo descrito. Por lo tanto, la colonoscopia es una herramienta para la orientación diagnóstica, pero no siempre brinda el diagnóstico definitivo, por la semejanza endoscópica con la enfermedad inflamatoria intestinal¹³. Mediante la endoscopia, no siempre se puede diferenciar la colitis amebiana de la EII, la colitis por CMV o la tuberculosis intestinal y en ocasiones hasta de la colitis pseudomembranosa debida a una infección por *C. difficile*¹⁴.

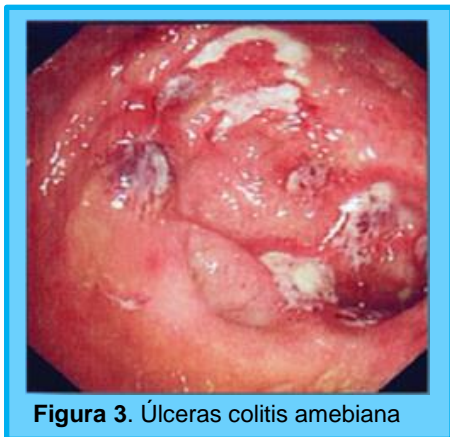


Figura 3. Úlceras colitis amebiana

El valor de la colonoscopia radica en la posibilidad de tomar biopsias e identificar microscópicamente la *Entamoeba*. Las muestras deben obtenerse de coágulos de sangre que recubren las úlceras donde los trofozoitos están presentes¹². Una óptima muestra para la evaluación brinda datos importantes para el diagnóstico de colitis amebiana. Histológicamente las úlceras presentan bordes limpios ligeramente elevados, de corte abrupto, con la abertura luminal pequeña que se continua con un fondo amplio que semeja la forma de un frasco (Matraz) de Erlenmeyer o del perfil de un botón de camisa o mancuernilla y que se tiñen intensamente con tinción de PAS (ácido peryódico de Schiff), describiéndose como las principales características histológicas de la colitis amebiana, útil para diferenciarla de la EII y otras patologías¹ (Figura 4).

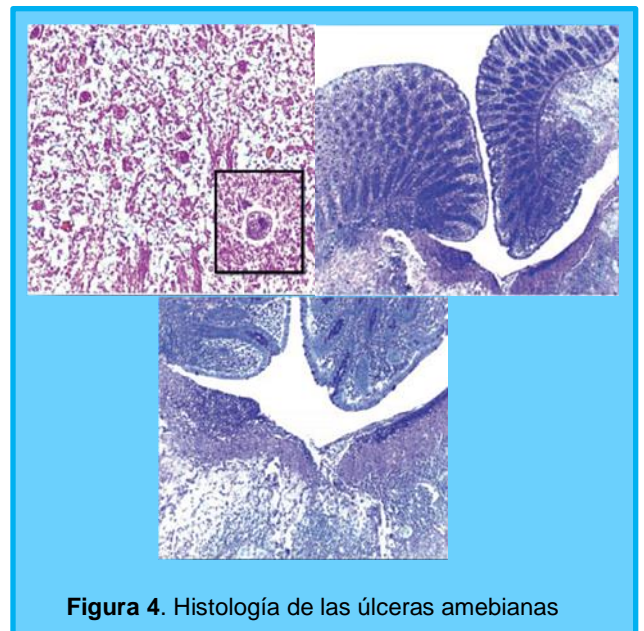


Figura 4. Histología de las úlceras amebianas

El objetivo del tratamiento en la colitis amebiana, es tratar la enfermedad invasiva y erradicar el parásito intestinal¹⁵. Como primera línea se usa Metronidazol, amebicida sistémico, a dosis de 30 mg/kg/día, durante 10 días VO, con eficacia del 90 a 96%. En pacientes sintomáticos hay respuesta a la terapia en un periodo de 3 a 5 días¹⁶. Podría ser un tratamiento suficiente. Otros medicamentos utilizados son Tinidazol, con eficacia de 76 a 96% o Nitazoxanida con 75%. Algunas literaturas recomiendan además, después de concluido el esquema descolonizar la *E. histolytica* de la luz intestinal mediante la administración de un antiamebiano de acción intraluminal como la Diyodohidroxiquinoleína a dosis de 30 mg/kg/día durante 20 días¹; o Paromomicina 25-35 mg/kg/día VO por 10 días¹⁵. En nuestro caso no fue utilizado.

Las complicaciones en la edad pediátrica son infrecuentes, aunque se han reportado casos de colitis amebiana necrotizante fulminante aguda en escolares, donde la exploración quirúrgica revela ulceración y múltiples perforaciones en todo el colon, tratados con Metronidazol parenteral presentando evolución satisfactoria¹⁷.

Presentamos el caso de un escolar con enfermedad de curso insidioso progresivo, pérdida de peso importante, anemia moderada a severa, evacuaciones líquidas con sangre, sin moco evidente, ausencia de formas parasitarias en el coproanálisis, y hallazgos endoscópicos reportando una colitis ulcerosa, siendo éstas algunas de las principales manifestaciones clínicas para el diagnóstico de dicha entidad¹⁸. A menudo, la amebiasis, no se plantea inicialmente ya que las características clínicas y hallazgos endoscópicos de la colitis amebiana se asemejan a una enfermedad inflamatoria intestinal y por tanto, el riesgo de sospecha de dicha patología de connotaciones más severas es alta^{17,19}. La EI se diagnostica con mayor frecuencia, cuando el cuadro clínico es de larga evolución, hay mayor afectación general con pérdida de peso y en ocasiones muchos de los síntomas abdominales de la amebiasis se superponen con los de la EI²⁰. La complejidad puede deberse también a que pacientes con EI pueden tener además amebiasis y cuando esto ocurre, constituye un reto diagnóstico; en especial en países desarrollados donde a menudo no se piensa en amebiasis², por ello en niños con EI de evolución tórpida, se debe descartar presencia conjunta de infección amebiana. Igualmente debe sospecharse etiología amebiana y considerarse como diagnóstico diferencial siempre en presencia de úlceras en el colon ya que la consecuencia de no reconocer y tratar a tiempo una colitis amebiana puede llevar a una colitis fulminante y ser fatal⁷.

Referencias

- Hernández A, García E, Moral E, Herrero J, Gómez J y Segovia M. Parasitosis con manifestaciones clínicas gastrointestinales. *Medicine*. 2018; 12(58): 3403-8.
- Briceño M, Barajas N, Vargas A, Manterola C, García N. Colitis amebiana necrosante, presentación de un caso. *Rev Chilena Infectol*. 2020; 37 (5): 599-603.
- Arranz M, Guerra P. Ileocolitis de Crohn refractaria secundaria a colitis amebiana: un caso clínico. *Enferm inflam intest dia*. 2016; 15(1): 15-18.
- Silva F, Neumann E, Gomes M, Caliarí M. Entamoeba dispar: Could it be pathogenic. *Tropical Parasitology*. Jan 2015. 5-1.
- Karim I, Alí M. Intestinal Amebae. *Clin Lab Med*. 2015 Jun; 35(2):393-422.
- Ramírez L, Castañeda H, Mendoza H, González. Pancolitis amebiana. Reporte de caso. *Revista Médica MD*. 2014; 5(2):111-114p.
- Sanz R, Cadenas R, Rivera C. Síndrome disentérico en un preescolar con colitis ulcerada. *Acta Pediatr Mex*. 2018; 39(1): 60-71.
- Mogensen TH, Christiansen JJ, Eivindson MV, et al. Misdiagnosed amoebic colitis leading to severe dysentery and necrotizing colitis-report of a case and review of the literature. *Scand J Infect Dis*. 2014; 46(3): 235-239.
- Abozohra R, Mokhles M, Bakara k. Prevalence and molecular differentiation of Entamoeba histolytica, Entamoeba dispar, Entamoeba moshkovskii, and Entamoeba hartmanni in Egypt. *Parasitological Act*. 2020; (65): 929- 9935.
- Bercu T, Petri W, Behm B. Amebic Colitis: New Insights into Pathogenesis and Treatment. *Current Gastroenterology Reports* 2007; 9: 429–433
- Yasuaki Y, Rieko S, Tomoyuki E, et al. Utility of the Rapid Antigen Detection Test E. histolytica Quik Chek for the Diagnosis of Entamoeba histolytica Infection in Nonendemic Situations. *J Clin Microbiol*. 2020; 58(11): e01991-20.
- Chiao-Wen C, Cheng-Min F, Chian Sem C. Cecal amebiasis mimicking inflammatory bowel disease. *Journal of International Medical Research*. 2020; 48(5): 1–5.
- Singh R, Balekuduru A, Simon E, et al. The differentiation of amebic colitis from inflammatory bowel disease on endoscopic mucosal biopsies. *Indian J Pathol Microbiol* 2015; 58: 427–432.
- Ying M, Bing Y, Hua Y, Ying H, Dong Y. Characteristics of Endoscopic and Pathological Findings of Amebic Colitis. *Research Square*. 2020. <https://assets.researchsquare.com/files/rs-106377/v1/2c0734e4-1736-4fdc-a810-d5bfcd48b646.pdf>
- Showler AJ, Boggild AK. Entamoeba histolytica. *CMAJ*. 2013; 185(12): 1064.
- Muñoz V, Alencastro C, Zhindón M, Ordoñez D. Tratamiento de disentería amebiana. *Revista Científica Mundo de la Investigación y el Conocimiento*. 2019; 3 (3): 38-51.
- Kiriwaththuduwa S, Gnanapragasam R, Amarasinghe A, Adikari Y, Ranasinghe S, Morel R. Acute fulminant necrotizing amebic colitis in a pediatric patient: a rare complication of amebiasis with high mortality—a case report. *Ann Pediatr Surg*. 2020; 16(1): 28.
- Asma N, Ejaz R, Shabita B, Rukhsana H, Muhammad S, Geeta K. Various causes of bleeding per rectum in children presenting at a tertiary care hospital. *Rawal Medical Journal*. 2019; 44(4): 717-720.
- Gecse K, Vermeire S. Differential diagnosis of inflammatory bowel disease. *Gastroenterol Hepatol*. 2019; 42(9): 548–549.
- Shirley D, Moonah S. Fulminant amebic colitis after corticosteroid therapy: a systematic review. *Plos Negl Trop Dis* 2016; 10 (7): 1-13.