

Neoplasia quística mucinosa en paciente femenina de 19 años de edad: Reporte de un caso

Autores Vanessa Becerra, Luz Lizcano, Olga Silva, Luz Carreño, Denny Castro, Lourdes Márquez , Ángel Rivera, Rosana Ramírez

Afiliación Centro de Control de Cáncer Gastrointestinal "Dr Luis E Anderson". San Cristóbal, Estado Táchira – Venezuela.

Autora de Correspondencia: Dra. Lourdes Márquez. Correo: lourdesmarquez105@gmail.com ORCID: [0000-0002-3800-2584](https://orcid.org/0000-0002-3800-2584)

Revista GEN (Gastroenterología Nacional) 2021; 75(1): 43-46.

© Sociedad Venezolana de Gastroenterología. Caracas, Venezuela- ISSN 2477-975X.

Fecha de recepción: 19/01/2021

Fecha de revisión: 12/02/2021

Fecha de Aprobación: 19/03/2021

Resumen

Las lesiones quísticas mucinosas del páncreas representan alrededor del 17% de todos los quistes del páncreas, afectando predominantemente a mujeres con edades comprendidas entre 40 – 60 años. El presente caso, consiste en paciente femenina de 19 años de edad, sin comorbilidades asociadas, quien refiere de 06 meses de evolución, dolor en epigastrio, de aparición insidiosa, asociado a percepción de masa abdominal y saciedad precoz. En estudios de extensión, se observa hacia cola de páncreas, imagen quística, compleja, con múltiples tabiques lineales delgados, por lo que se indica la realización de pancreatomecтомía corpocaudal, con reporte histológico de neoplasia quística mucinosa. Estas lesiones por lo general afectan al sexo femenino, hacia la 4ª y 6ª década de vida, pudiendo estar relacionados con un origen embriológico, con reportes de progresión a malignidad, siendo una entidad infrecuente en edades tempranas.

Palabras clave: páncreas, quistes, mucinoso.

MUCINOUS CYSTIC NEOPLASIA IN A 19-YEAR-OLD FEMALE PATIENT: REPORT OF A CASE

Summary

Mucinous cystic lesions of the pancreas account for about 17% of all pancreatic cysts, predominantly affecting women aged 40-60 years. The present case consists of a 19-year-old female patient, without associated comorbidities, who refers to a 6-month evolution, epigastric pain, insidious onset, associated with perception of abdominal mass and early satiety. In extension studies, a complex cystic image was observed in the tail of the pancreas, with multiple thin linear septa, which is why a corporal-caudal pancreatomecтомy is indicated, with a histological report of mucinous cystic neoplasia. These lesions

generally affect the female sex, towards the 4th and 6th decade of life, and may be related to an embryological origin, with reports of progression to malignancy, being an infrequent entity in early ages.

Key words: pancreas, cyst, mucinous.

Introducción

Anteriormente las lesiones quísticas del páncreas se consideraban poco frecuentes; sin embargo, debido al mayor uso de los estudios de imagen y las mejoras en su calidad, ha sido posible diagnosticarlas con mayor frecuencia. Presentan etiología y evolución variada; existiendo lesiones no neoplásicas y neoplásicas, de las cuales estas últimas, pueden ser benignas, potencialmente malignas y francamente malignas¹. Las lesiones quísticas de índole mucinoso, se encuentran dentro del grupo potencialmente maligno y representan alrededor del 17% de todos los quistes del páncreas, afectando predominantemente a mujeres con edades comprendidas entre 40 – 60 años, con una tasa de malignidad entre 10 – 30 %. La mayoría de estas lesiones son asintomáticas y su diagnóstico es incidental por medio de estudios de imagen. Sin embargo, un subgrupo de pacientes manifiesta síntomas gastrointestinales altos².

Resumen del caso

Femenina de 19 años de edad, sin comorbilidades asociadas, quien acude refiriendo inicio de enfermedad actual de 06 meses de evolución, caracterizado por dolor en epigastrio, de aparición insidiosa, de leve a moderada intensidad, opresivo, no irradiado; concomitantemente, de 04 meses de evolución, tumor palpable en epigastrio, no doloroso y saciedad precoz. Al examen físico abdomen plano, ruidos hidroaéreos presentes, blando, depresible, con palpación profunda de masa en epigastrio, de

Caso Clínico

consistencia dura, no dolorosa, de contornos bien definidos, no móvil, no pulsátil.

En ecografía abdominal se evidencia en cola de páncreas imagen quística, compleja, de 6,18 x 7,13 x 7,39 cm, con múltiples bandas lineales, delgadas, hiperecoicas en su interior (figura 1).

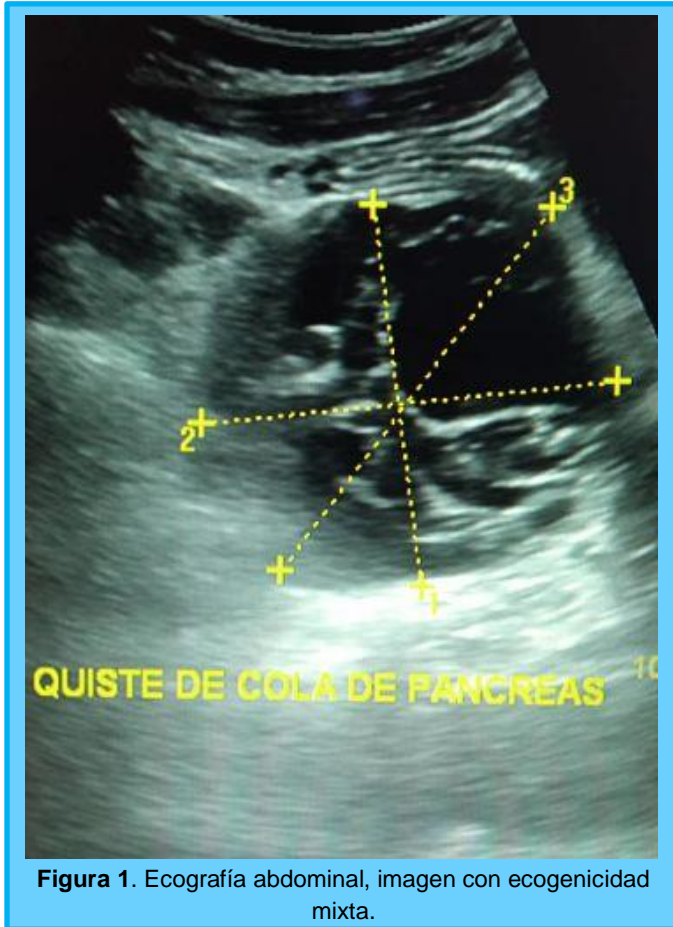


Figura 1. Ecografía abdominal, imagen con ecogenicidad mixta.

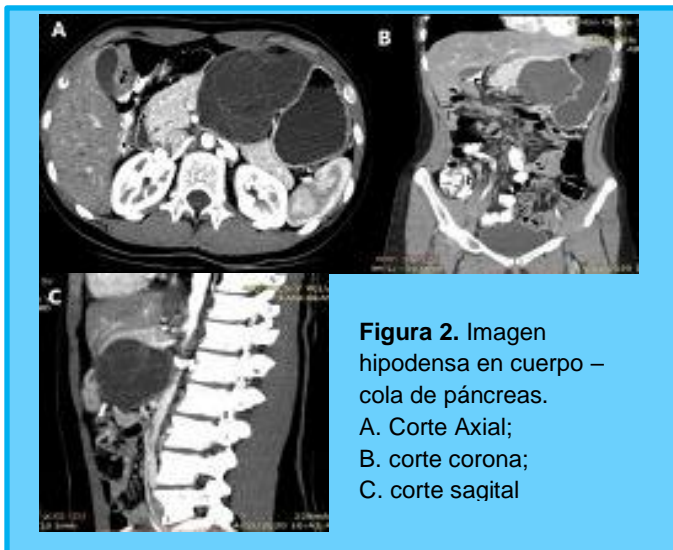


Figura 2. Imagen hipodensa en cuerpo – cola de páncreas.
A. Corte Axial;
B. corte corona;
C. corte saqital

Con correlación tomográfica a nivel de cuerpo y cola de páncreas de imagen hipodensa, ovalada, de pared delgada, tabicada (figura 2). Es llevada a mesa operatoria, donde se realiza pancreatomecía corpocaudal, cuya pieza quirúrgica (figura 3) midió aproximadamente 15 cm y el reporte histopatológico indica neoplasia quística benigna, abundante contenido mucoso, revestimiento epitelial cilíndrico simple a cúbico, foveolar, que reposa sobre estroma fusocelular tipo ovárico, sin evidencia de malignidad (figura 4).

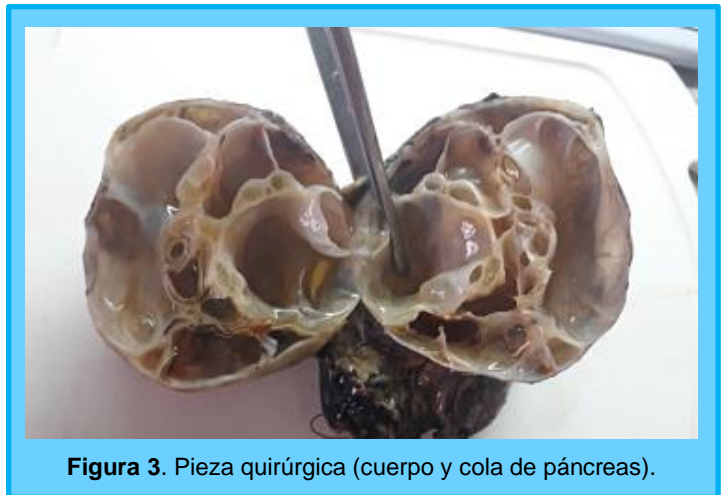

Figura 3. Pieza quirúrgica (cuerpo y cola de páncreas).

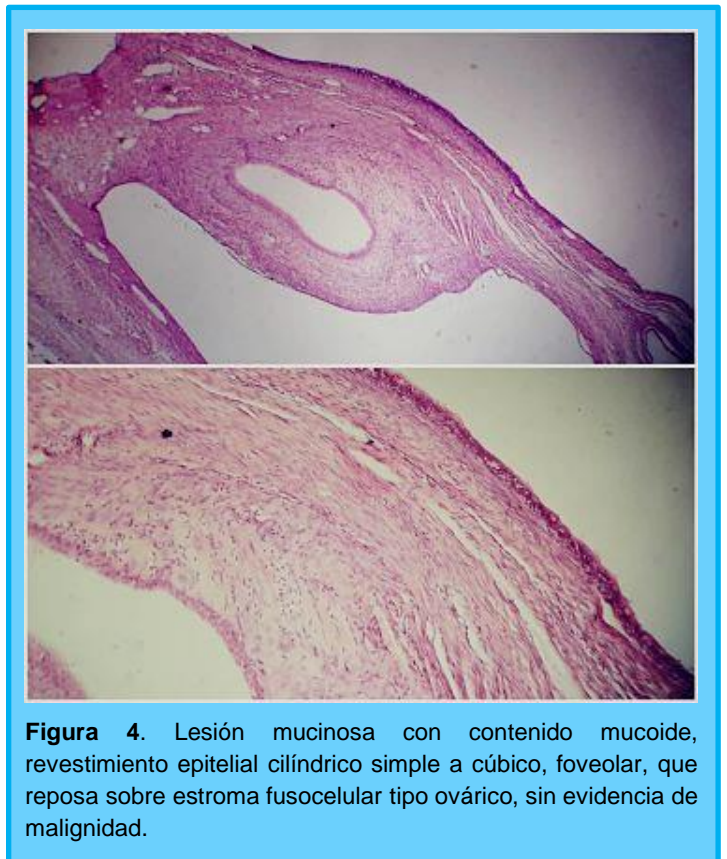


Figura 4. Lesión mucinosa con contenido mucoso, revestimiento epitelial cilíndrico simple a cúbico, foveolar, que reposa sobre estroma fusocelular tipo ovárico, sin evidencia de malignidad.

Discusión

Las lesiones quísticas de páncreas se refieren a neoplasias bien definidas de contenido líquido con etiología variable, pudiendo ser inflamatorias, postraumáticas o de etiología desconocida^{1,3}.

Los quistes pancreáticos se clasifican en benignos (pseudociste, quistes congénitos o simples), potencialmente malignos, los cuales a su vez se subdividen en no mucinosos (neoplasia sólida pseudopapilar, neoplasia quística serosa, neoplasia quística neuroendocrina y neoplasia quística de células acinares) y mucinosos (neoplasia mucinosa papilar intraductal y neoplasia quística mucinosa) y entre los francamente malignos, se encuentra el adenocarcinoma ductal con degeneración quística⁵⁻¹⁰.

La presentación clínica más frecuente es asintomática (80%) y aquellos quienes manifiestan sintomatología suele ser dolor abdominal (65 – 73%), pérdida de peso (30 – 40%), pancreatitis aguda (28 – 37%), ictericia (15 – 20%) y masa palpable (2 – 8%)^{8,9}.

La lesión quística mucinosa del presente caso, clásicamente afecta predominantemente al sexo femenino (95%) con edades comprendidas entre 40 – 60 años. Se asocian a un origen embriológico^{4,15}, lo cual determina su habitual localización, en cuerpo y cola de páncreas, presentándose como quística, multilocular y macroquística (generalmente > 2 cm pero < 6 cm) con tabiques delgados; superficie lisa y rodeada por una pseudocápsula fibrosa². Pueden desplazar al conducto pancreático principal, pero no se comunica con el mismo⁸⁻¹¹. Con poca frecuencia presentan calcificaciones periféricas. Los hallazgos sugestivos de progresión a malignidad incluyen:

1. Tamaño > 3 cm.
2. Engrosamiento parietal.
3. Presencia de nódulos murales periféricos.
4. Septos gruesos o irregulares.
5. Calcificaciones.
6. Atrofia del parénquima vecino con dilatación del conducto pancreático principal.
7. Infiltración a órganos adyacentes^{6,12-16}.

En general para el diagnóstico de lesiones quísticas de páncreas, los estudios de extensión mayormente empleados incluyen la tomografía axial computarizada y la resonancia magnética¹⁷⁻²⁰ con colangiografía y en aquellos casos donde existe duda diagnóstica, se puede emplear la endosonografía y punción con agua fina, siendo que el análisis del líquido quístico, permite determinar la presencia de mucina extracelular para la diferenciación entre lesiones serosas y mucinosas, por medio de la determinación de CEA, cuyo punto de corte > 192 ng/ml para aquellas lesiones productoras de mucina; así mismo, la medición del nivel de glucosa < 50 mg/dl tiene una precisión diagnóstica del 90%. La citología permite identificar la presencia de atipia celular¹²⁻¹⁴.

Se han propuesto varios protocolos para el tratamiento y seguimiento^{6,19}, sin embargo, hasta los momentos no se ha

establecido uno definitivo^{20,21}. En líneas generales se siguen las siguientes pausas de acuerdo al tamaño de la lesión:

- < 1 cm: TAC ó RM cada 2 – 3 años.
- 1 – 2 cm sin estigmas de alto riesgo; TAC o RM anual durante 2 años. Con estigmas de alto riesgo; endosonografía + punción en 3 – 6 meses, luego distanciar y alternar con RM.
- 2 – 3 cm sin estigmas de algo riesgo: endosonografía + punción en 3 – 6 meses, luego distanciar y alternar con RM. Con estigmas de alto riesgo: cirugía.
- > 3 cm: endosonografía + punción; si se asocian signos de alto riesgo, cirugía⁶.

Tras realizar la consulta bibliográfica se encontraron pocos reportes de casos en grupos etarios más jóvenes. En el año 2010, fueron descritos por Shirakawa y col.²¹, dos casos de neoplasia quística mucinosa de páncreas, en dos mujeres de 34 y 36 años que recibieron el diagnóstico en estado de gestación, ambas con resolución quirúrgica post parto, logrando llevar su embarazo a término. En el año 2015 se reportó también otro caso anecdótico, llamado “Pancreatic mucinous cystic neoplasm in a transgender patient” el cual trato de paciente transgénero femenino a masculino de 35 años de edad, con el antecedente de pancreatitis alcohólica y en quien se encontró también una neoplasia quística mucinosa²². Así mismo, en el año 2018 se describió un caso similar denominado “Surgical Treatment of a Mucinous Cystic Neoplasm in a Young Female Patient” el cual trato de una paciente de 35 años de edad, con síntomas dispépticos, la cual fue llevada también a mesa operatoria y cuya pieza quirúrgica reporto un cistoadenoma mucinoso²³. No encontrando registro de casos en pacientes de menor edad, lo que lo hace un reporte inédito.

Las lesiones quísticas mucinosas del páncreas son típicamente diagnosticadas como un hallazgo incidental en individuos de mediana y avanzada edad, cuyo tamaño no suele exceder de 5 cm. En el caso presentado se realizó un diagnóstico temprano en una mujer joven menor a 20 años, debido al gran volumen de la lesión que desencadenó sintomatología gastrointestinal alta motivó su valoración médica con la consiguiente resolución quirúrgica oportuna, debido al potencial riesgo de malignización.

Referencias

1. Elta, G. Brintha, K. Bryan, G. Lennon, A. ACG Clinical Guideline: Diagnosis and Management of Pancreatic Cyst. *Am J Gastroenterol.* 2018; 113(4):464-479.
2. Chudoba, A., Degowska, M., & Oracz, G. Multilocular Cyst of the Pancreas. *Indian J Clin Biochem* 2020 Jul; 35(3): 380-381.
3. Alec, J. Mark, E. Desiree, E. Ihab, R. Dushyant, V. William, R. Management of Incidental Pancreatic Cyst: A White Paper of the ACR Incidental Findings Committee. *American College of Radiology* 2017. <http://doi:10.1016/j.jacr.2017.03.010>
4. Morales, J. Sánchez, Germán. Rodríguez, Jorge. Santes, O. Gutiérrez, U. Guías de Tratamiento de las Neoplasias Quísticas del Páncreas, Evidencia detrás de las

- recomendaciones. *Rev Mex de Cirugía del Aparato Digestivo*, 2018; 7(3): 77-84.
5. Berger, Z. Mancilla, C. *Enfermedades del Páncreas. Una Visión Iberoamericana*. Chile. Editorial Liku. 2019.
 6. Tanaka, M. Fernandez, C. Volkan, C. Suresh, Ch. Falconi, M. Jin Joung, J. Kimura, W. Bishop, M. *International Consensus Guidelines 2012 for the Management of IPMN and MCN of the Pancreas*. *Pancreatology* 2012; 12(3):183-97.
 7. Tanaka, M. Fernandez, C. Kamisaya, T. Jin Young, J. Takao, O. Yasuhiro, Sh. *Revisions of International Consensus Fukuoka Guidelines for the Management of IPMN of the Pancreas*. *Pancreatology* 2017; 17(5): 738-753. <http://dx.doi.org/10.1016/j.pan.2017.07.007>
 8. Weitz, J. Berger, Z. Sabah, S. Calcagni, H. Riquelme, A. *Diagnóstico y Tratamiento de las Enfermedades Digestivas*. Sociedad Chilena de Gastroenterología. Chile. Editorial Liku. 2017.
 9. Sebastián, A. Carrica, M. *Conductas en Gastroenterología Edición 2013*. Servicio de Gastroenterología Hospital San Martín de la Plata. Residencia 2013. <https://es.slideshare.net/lejo25/conductas-en-gastroenterologia>.
 10. Swaroop, S. Ziring, B. Jain, R. Moayyedi, P. *American Gastroenterological Association Institute Guideline on the Diagnosis and Management of Asymptomatic Neoplastic Pancreatic Cyst*. AGA Institute 2015. *Gastroenterology* 2015; 148: 819–822.
 11. Malagelada, J. Guda, N. Goh, K. Hackert, T. Layer, P. Molero, X. *Lesiones Quísticas Pancreáticas*. Organización Mundial de Gastroenterología 2019. <https://www.worldgastroenterology.org/UserFiles/file/guidelines/pancreatic-cystic-lesions-spanish-2019.pdf>
 12. Van Huijgevoort, N. C. M., del Chiaro, M., Wolfgang, C. L., van Hooft, J. E., & Besselink, M. G. *Diagnosis and management of pancreatic cystic neoplasms: current evidence and guidelines*. *Nat Rev Gastroenterol Hepatol*. 2019; 16(11): 676-689.
 13. Perri, G., Marchegiani, G., Frigerio, I., Dervenis, C. G., Conlon, K. C., Bassi, C., & Salvia, R. *Management of Pancreatic Cystic Lesions*. *Dig Surg*. 2020; 37(1): 1-9.
 14. Aws H, Kavel V, James J, Tamas A. *Overview and comparison of guidelines for management of pancreatic cystic neoplasms*. *World J Gastroenterol*. 2019; 25(31): 4405-4413.
 15. Farrell, J. *Pancreatic Cysts and Guidelines*. *Digestive Diseases and Sciences* 2017; 62; 1827–1839.
 16. Stark, A., Donahue, T. R., Reber, H. A., & Hines, O. J. *Pancreatic Cyst Disease*. *JAMA*. 2016; 315(17): 1882-93.
 17. Schechter, S., & Shi, J. *Simple Mucinous Cyst of the Pancreas: Review and Update*. *Archives of Pathology & Laboratory Medicine*. 2017; 141(10):1330-1335.
 18. Osman, H., & Jeyarajah, D. R. *Pancreas Cystic Lesions*. *The Surgical Clinics of North America*. 2020; 100(3): 581-588.
 19. Burk, K. S., Knipp, D., & Sahani, D. V. *Cystic Pancreatic Tumors*. *Magnetic Resonance Imaging Clinics of North America*. 2018; 26(3): 405-420.
 20. Ohno, E., Hirooka, Y., Kawashima, H., Ishikawa, T., Kanamori, A., Ishikawa, H. *Natural history of pancreatic cystic lesions: A multicenter prospective observational study for evaluating the risk of pancreatic cancer*. *J Gastroenterol Hepatol*. 2018; 33(1): 320-328.
 21. Deshka F, Mohammad F, Shaikh E. *Pancreatic mucinous cystic neoplasm in a transgender patient*. *World J Surg Oncol*. 2015; 13: 205. doi: 10.1186/s12957-015-0620-8.
 22. Shirakawa S, Matsumoto I, Nakayama S, Mukubo H, Toyama H, Shinzeki M, Fukumoto T, Ajiki T, Ku Y. [Mucinous cystic neoplasm of the pancreas associated with pregnancy: report of two cases]. *Nihon Shokakibyō Gakkai Zasshi*. 2010; 107(11): 1828-1834.
 23. Cezar S, Dragoae Ch, Radu P. *Surgical Treatment of a Mucinous Cystic Neoplasm in a Young Female Patient – A Case Report*. *Chirurgia (Bucur)*. 2018; 113(3):430-435.