

Síndrome de Smith-Lemli-Opitz e hipotiroidismo: el primer caso venezolano.

Marcos M. Lima-Martínez^{1,2}, José Zerpa³ y Victor Gil³.

¹Departamento de Ciencias Fisiológicas, Escuela de Ciencias de la Salud, Universidad de Oriente, Núcleo Bolívar.

²Unidad de Endocrinología, Diabetes, Metabolismo y Nutrición. Anexo del Centro Médico Orinoco. Ciudad Bolívar, Venezuela.

³Servicio de Endocrinología, Hospital I Lagunillas. Mérida, Venezuela.

Palabras clave: Smith-Lemli-Opitz, hipotiroidismo, colesterol, 7-dehidrocolesterol.

Resumen. El síndrome de Smith-Lemli-Opitz (SSLO) es un desorden metabólico autosómico recesivo debido a la síntesis anormal de colesterol y fue descrito por primera vez por Smith, Lemli y Opitz en 1964. Muchos casos de SSLO han sido descritos desde entonces, siendo reconocido como un síndrome malformativo relativamente común. Los individuos afectados tienen dismorfismo, microcefalia, múltiples malformaciones congénitas, retraso mental, agresividad e hiperactividad. La severidad de los defectos físicos se correlaciona con la severidad de la deficiencia de colesterol, la cual es causada por la baja actividad de la 7-dehidrocolesterol reductasa, enzima responsable de la conversión de 7-dehidrocolesterol a colesterol. La ocurrencia de hipotiroidismo en asociación con SSLO es muy inusual. Este constituye el primer caso venezolano en el que se asocian ambas patologías.

Smith-Lemli-Opitz syndrome and hypothyroidism: the first Venezuelan case.*Invest Clin 2014; 55(3): 260 - 265***Keywords:** Smith-Lemli-Opitz, hypothyroidism, cholesterol, 7-dehydrocholesterol.

Abstract. The Smith-Lemli-Opitz syndrome (SLOS) is an autosomal recessive metabolic disorder due to an abnormal cholesterol synthesis. It was first described by Smith, Lemli and Opitz in 1964. Many cases of SLOS have been described since then, leading to the recognition as a relatively common malformation syndrome. Affected individuals have dysmorphism, microcephaly, multiple congenital malformations, mental retardation, aggressiveness and hyperactivity. The severity of physical defects correlates with the severity of the cholesterol deficiency, which is caused by an abnormally low activity of 7-dehydrocholesterol reductase, the enzyme responsible for conversion of 7-dehydrocholesterol to cholesterol. The occurrence of hypothyroidism in association with SLOS is very unusual. We describe the first Venezuelan case in which both anomalies are associated.

*Recibido: 17-11-2013 Aceptado: 8-05-2014***INTRODUCCIÓN**

El Síndrome de Smith-Lemli-Opitz (SSLO) fue descrito en el año 1964 por Smith, Lemli y Opitz quienes describieron a 3 pacientes de sexo masculino con retraso mental, microcefalia, hipospadia y retraso del desarrollo (1). En 1994 Tint y col. (2) demostraron que la deficiencia de la enzima 7-dehidrocolesterol reductasa (7-DHCR) es el factor causal del síndrome, lo cual lo convierte en el tercer síndrome polimalformativo humano atribuido a errores innatos en el metabolismo.

La asociación de hipotiroidismo con SSLO es muy inusual. Presentamos el primer caso Venezolano en el que coinciden ambas patologías.

DESCRIPCIÓN DEL CASO

Se trata de un paciente masculino de 5 años de edad, natural y procedente del estado Mérida (Venezuela), sin antecedente de

consanguinidad parental cercana, pero con isonimia en el apellido de los abuelos paterno y materno, quien fue referido a la Unidad de Endocrinología por presentar ambigüedad genital.

En cuanto a sus antecedentes perinatales destaca que es producto de quinta gesta, embarazo simple, controlado, a término, complicado con amenaza de parto pretérmino debido a infección urinaria y en las últimas 6 semanas a pre-eclampsia tratada con alfa-metildopa. Se obtuvo por vía vaginal a las 38 semanas con un peso al nacer de 2400 g y talla de 46 cm. Durante los primeros años de vida presentó, en múltiples ocasiones, infecciones respiratorias, las cuales fueron tratadas a nivel hospitalario, sin complicaciones.

El examen físico del paciente reveló peso de 13 Kg (percentil 3), talla 98 cm (percentil 3), leve palidez cutáneo mucosa, facies de aspecto peculiar, microcefalia, prominencia frontal, nariz de raíz ancha, narinas antevertidas y punta bulbosa, fil-

trum plano (Fig. 1A). Pabellones auriculares rotados posteriormente, en asa, con alteración estructural a nivel de hélix a predominio izquierdo. Boca: labio superior fino, paladar ojival, micrognatia. Genitales: Criptorquidia bilateral, surco interescrotal e hipospadia penoescrotal (Fig. 1B). Examen neurológico: retraso mental severo, hipotonía, movimientos motores repetitivos con tendencia a la autolesión, agresividad. No se encontraron alteraciones oftalmológicas, cardiovasculares ni respiratorias.

En la analítica se obtuvo: glucemia en ayuno de 84 mg/dL, colesterol total 46 mg/dL y triglicéridos de 78 mg/dL. En vista de presentar concentraciones plasmáticas bajas de colesterol total y ante la sospecha de SSLO se determinó colesterol total y su precursor 7-dehidrocolesterol (7-DHC) por cromatografía de gases, evidenciando una concentración plasmática de colesterol total de 15,3 mg/dL (valor normal (VN):

100-200 mg/dL) y de 7-DHC de 34 mg/dL (VN: 0-0,2 mg/dL), lo cual confirmó el diagnóstico de SSLO. Además, se solicitaron estudios hormonales de hormona estimulante de tiroides (TSH) que reportó 7,64 μ UI/mL (VN: 0,3-4,2), tiroxina libre (T4L): 0,6 ng/dL (VN: 0,8-2), cortisol (8am): 12,7 μ g/dL (VN: 5-25) y testosterona total: 294,8 ng/dL (VN: 286-1511). Se destaca que el perfil tiroideo fue realizado en 2 ocasiones encontrando resultados similares. Los anticuerpos contra la peroxidasa tiroidea (TPO) y la tiroglobulina resultaron negativos. El ultrasonido de tiroides solo demostró hipoplasia de la glándula, sin lesiones nodulares. Con el diagnóstico de hipotiroidismo primario, se indicó levotiroxina sódica a dosis de 50 μ g (4 μ g/Kg/día) vía oral en ayuno.

En 64 metafases analizadas el cariotipo fue 46, XY. Se realizó ultrasonido de canal inguinal observando ambos testículos

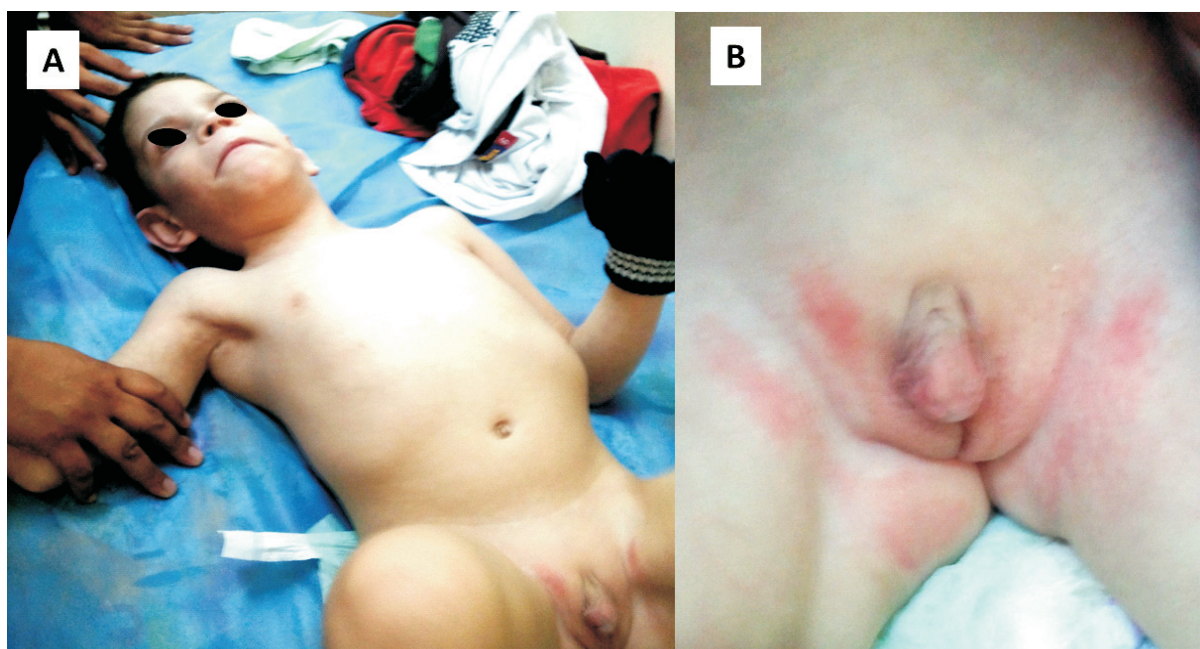


Fig. 1. Vista frontal del paciente con Síndrome de Smith-Lemli-Opitz. 1A: Se observa facies de aspecto peculiar, microcefalia, prominencia frontal, nariz de raíz ancha, narinas antevertidas y punta bulbosa, filtrum plano. 1B: Imagen de los genitales donde se muestra la ambigüedad genital que motivó la referencia a la Unidad de Endocrinología. Nota: La representante del niño ha dado su consentimiento para la publicación de estas fotos.

(derecho de 1,3 mL e izquierdo de 1,21 mL) en el 1/3 superior del canal inguinal. La genitografía demostró la presencia de uretra de tipo masculino. En la resonancia magnética cerebral (RMN) se evidenció hipoplasia de cuerpo caloso y asimetría en el grosor de la cortical en la región fronto-parietal derecha sin otras alteraciones morfológicas. No se evidenciaron alteraciones cardiovasculares ni renales en los estudios imagenológicos.

DISCUSIÓN

El SSLO es un síndrome malformativo múltiple con transmisión autosómica recesiva, ocasionado por déficit en la síntesis de colesterol debido a una baja actividad de la enzima 7-DHCR, y es considerado el tercer síndrome polimalformativo atribuido a causas metabólicas (3).

El gen de la 7-DHCR (*DHCR7*), se encuentra localizado en el cromosoma 11q12-13 (4). Esta enzima es responsable de la conversión de 7-DHC a colesterol, por lo cual su deficiencia se caracteriza por concentraciones bajas de colesterol total y el acúmulo del precursor 7-DHC, tal como fue encontrado en el paciente; sin embargo, los niveles normales de colesterol en sangre no excluyen el diagnóstico, ya que los métodos de determinación (colesterol oxidasa) usados en la mayoría de los laboratorios no discriminan entre éste y sus precursores, por lo cual pueden originarse falsos negativos que obligan al uso de técnicas más complejas como cromatografía de gases o espectrofotometría de masas (4).

La incidencia de SSLO es de aproximadamente 1 por cada 20.000 nacidos vivos, pero se estima que puede ser incluso mayor debido a que la mayoría de los estudios no toma en cuenta las formas más severas de SSLO, los cuales habitualmente fallecen en el período intrauterino y se asocia a niveles extremadamente bajos de colesterol total

(menor de 7 mg/dL) (4,5). Se destaca que el SSLO ha sido dividido en dos grupos basado en la severidad clínica, de manera tal que se distingue el SSLO tipo I (forma clásica) y SSLO tipo II (forma severa) (4, 5). La severidad fenotípica puede ser cuantificada usando una escala que evalúa diversos órganos como cerebro, ojos, corazón, genitales, entre otros. Con base a esta escala el paciente descrito en este artículo se clasifica como SSLO tipo I.

Las manifestaciones clínicas observadas en esta patología son el resultado de la deficiencia de colesterol y del efecto tóxico del 7-DHC y otros esteroides derivados del mismo. El colesterol es el componente principal de las membranas celulares y un componente estructural de las balsas lipídicas, por tanto la sustitución de colesterol por 7-DHC puede alterar las propiedades físico-químicas y la función de las membranas celulares. Además, en presencia de 7-DHC se produce un defecto en el clivaje de proteínas morfogénicas como *Sonic Hedgehog* (SHH), lo cual en conjunto provoca numerosas alteraciones estructurales y funcionales (6).

El motivo de referencia del paciente fue la ambigüedad genital, la cual se observa aproximadamente en el 25% de los varones con SSLO (4). Además, la hipospadia y criptorquidia bilateral presente en este paciente, suele encontrarse en el 50% de los casos con cariotipo 46, XY (4). Lachman y col. (7) describieron el caso de un paciente con SSLO quien presentaba fenotipo femenino a pesar de un cariotipo 46, XY. Ese sujeto presentaba concentraciones plasmáticas de testosterona inusualmente elevadas, al igual que el paciente objeto de este estudio, cuyos valores son normales para un adulto pero resultan elevados para su edad, aunque se destaca que en nuestro país no contamos con estudios que definan niveles plasmáticos de testosterona para diferentes grupos etarios. Este hallazgo posiblemente

sugiere un defecto en la conversión de testosterona a dihidrotestosterona (DHT) o una deficiencia a nivel del receptor de DHT. Es interesante acotar que Fukazawa y col. (8), en un infante similar con SSLO, no encontraron alteraciones en el cromosoma Y, incluso en el gen SRY.

La asociación entre SSLO e hipotiroidismo es muy infrecuente, y hasta donde tenemos conocimiento, solo un caso descrito recientemente ha reportado la coexistencia de ambas patologías (9). En el paciente que se describe, el hipotiroidismo primario puede ser atribuido a la hipoplasia de la glándula tiroidea, la cual constituye una causa común de hipotiroidismo durante la infancia. No hay evidencia de que exista una relación de causalidad entre estas patologías, ya que el colesterol no es sustrato para la síntesis de las hormonas tiroideas, a diferencia de las hormonas adrenocorticales cuya deficiencia es relativamente común en pacientes afectados de SSLO. Posiblemente, la presencia de hipotiroidismo en un paciente con SSLO puede acentuar las deficiencias neurológicas propias de este síndrome, pero por otro lado se podría postular que la disminución en las concentraciones plasmáticas de tiroxina (T4) y triyodotironina (T3) puede constituir un mecanismo compensatorio, ya que estas hormonas reducen las concentraciones plasmáticas de colesterol por múltiples vías que incluyen: aumento en la expresión del receptor de lipoproteínas de baja densidad (LDL), incremento en la síntesis de ácidos biliares a través de la inducción de Cyp7a1 y aumento en el transporte reverso del colesterol por incremento en la expresión del receptor *scavenger* tipo B clase I (SR-BI) (10). A pesar de ello, no existen estudios que demuestren esta hipótesis.

La expectativa de vida de los pacientes con SSLO está determinada por la severidad del fenotipo (5). Con frecuencia, son útiles las intervenciones quirúrgicas dirigi-

das a resolver algunas anomalías congénitas. De igual forma, existen protocolos de intervención basados en el uso de dietas ricas en colesterol (dosis en la infancia 30-40 mg/Kg/día) cuyos resultados no han sido totalmente satisfactorios. Las estatinas usadas frecuentemente en el tratamiento de la hipercolesterolemia, también han sido empleadas en los pacientes con SSLO. Estos fármacos inhiben la hidroximetilglutaril coenzima A (HMG-CoA) reductasa y debido a que algunos son capaces de atravesar la barrera hematoencefálica pueden reducir la concentración de 7-DHC a nivel cerebral (11). Haas y col. (12) demostraron, en un estudio retrospectivo realizado en 39 pacientes con SSLO, que la suplementación de colesterol combinado con simvastatina disminuyó en plasma el cociente 7-DHC/colesterol, el cual es considerado un índice de severidad de la enfermedad. En el paciente que describimos se indicó inicialmente rosuvastatina a dosis de 10 mg diarios, y además se procedió a la corrección quirúrgica de la criptorquidia y la hipospadia. En vista de que la rosuvastatina no atraviesa la barrera hematoencefálica se cambió posteriormente a simvastatina a dosis de 40 mg diarios.

Se destaca que los resultados terapéuticos observados con la combinación de suplementos de colesterol más estatinas son variables y no siempre satisfactorios, por lo que en los últimos años el interés clínico y científico se ha centrado en el uso de antioxidantes que permitan neutralizar los efectos citotóxicos producidos por los oxisteroles derivados del 7-DHC. Los resultados preliminares de un estudio clínico realizado en el Hospital de Niños de Colorado han demostrado una mejoría significativa en la función de la retina de pacientes con SSLO tratados con suplementos de colesterol y una formulación de vitaminas y minerales que incluye varios antioxidantes (13); sin embargo, ésta tampoco constituye una cura

para la enfermedad, sino un abordaje práctico dirigido a minimizar algunas de las manifestaciones postnatales de la enfermedad.

AGRADECIMIENTO

Los autores agradecen a Vicmar Andrade de Laboratorios Novartis por su colaboración en la obtención de material bibliográfico útil para la redacción de este caso.

REFERENCIAS

1. **Smith DW, Lemli L, Opitz JM.** A newly recognized syndrome of multiple congenital anomalies. *J Pediatr* 1964; 64: 210-217.
2. **Tint GS, Irons M, Elias ER, Batta AK, Frieden R, Chen TS, Salen G.** Defective cholesterol biosynthesis associated with the Smith-Lemli-Opitz syndrome. *N Engl J Med* 1994; 330: 107-113.
3. **Opitz JM, Furtado LV.** The RSH/"Smith-Lemli-Opitz" syndrome: Historical Footnote. *Am J Med Genet Part C Semin Med Genet* 2012; 160C: 242-249.
4. **Nowaczyk MJM, Irons MB.** Smith-Lemli-Opitz syndrome: phenotype, natural history, and epidemiology. *Am J Med Genet Part C Semin Med Genet* 2012; 160C: 250-262.
5. **Cunniff C, Kratz LE, Moser A, Natowicz MR, Kelley RI.** Clinical and biochemical spectrum of patients with RSH/Smith-Lemli-Opitz syndrome and abnormal cholesterol metabolism. *Am J Med Genet* 1997; 68: 263-269.
6. **Korade Z, Kenworthy AK.** Lipid rafts, cholesterol, and the brain. *Neuropharmacology* 2008; 55: 1265-1273.
7. **Lachman MF, Wright Y, Whiteman DAH, Herson V, Greenstein RM.** Brief clinical report: a 46,XY phenotypic female with Smith-Lemli-Opitz syndrome. *Clin Genet* 1991; 39: 136-141.
8. **Fukazawa R, Nakahori Y, Kogo T, Kawakami T, Akamatsu H, Tanae A, Hibi I, Nagafuchi S, Nakagome Y, Hirayama T.** Normal Y sequences in Smith-Lemli-Opitz syndrome with total failure of masculinization. *Acta Paediatr* 1992; 81: 570-572.
9. **Kumar S, Suthar R, Panigrahi I.** Hypercortisolism and hypothyroidism in an infant with Smith-Lemli-Opitz syndrome. *J Pediatr Endocr Met* 2012; 25: 1001-1005.
10. **Johansson L, Rudling M, Scanlan TS, Lundåsen T, Webb P, Baxter J, Angelin B, Parini P.** Selective thyroid receptor modulation by GC-1 reduces serum lipids and stimulates steps of reverse cholesterol transport in euthyroid mice. *Proc Natl Acad Sci USA* 2005; 102: 10297-10302.
11. **DeBarber AE, Eroglu Y, Merckens LS, Pappu AS, Steiner RD.** Smith-Lemli-Opitz syndrome. *Expert Rev Mol Med* 2011; 13:e24. doi: 10.1017/S146239941100189X.
12. **Haas D, Garbade SF, Vohwinkel C, Muschol N, Trefz FK, Penzien JM, Zschocke J, Hoffmann GF, Burgard P.** Effects of cholesterol and simvastatin treatment in patients with Smith-Lemli-Opitz syndrome (SLOS). *J Inherit Metab Dis* 2007; 30: 375-387.
13. **Elias E, Braverman R, Tong S.** Beyond cholesterol: antioxidant treatment for patients with Smith-Lemli-Opitz syndrome. Abstract, Annual Meeting, American Society for Human Genetics. San Francisco, CA. 2012.