

Enfermedad de Gaucher Tipo I y embarazo: diagnóstico molecular

Dra. Alisandra Morales de Machín, Lic. Karilé Méndez, Drs. Ana Bracho, José Chacín

Instituto de Investigaciones Genéticas. Facultad de Medicina. La Universidad del Zulia. Maracaibo. Venezuela.

RESUMEN

Presentamos paciente de 33 años, II gesta, I aborto, con enfermedad de Gaucher tipo I, diagnosticado hace 28 años. Recibió terapia de reemplazo enzimático. A las 38 semanas de gestación se realizó cesárea obteniendo recién nacido femenino. En el Instituto de Investigaciones Genéticas de la Facultad de Medicina de la Universidad del Zulia. Maracaibo. Se analizaron 6 muestras de ácido desoxirribonucleico, correspondientes a afectada, hija y madre de afectada y 3 controles. En esta paciente no hubo complicaciones durante el embarazo, la recién nacida no presentó defectos congénitos, puerperio complicado con anemia y trombocitopenia. La asignación de genotipos permitió adecuado asesoramiento genético.

Palabras clave: Enfermedad de Gaucher. Embarazo. Diagnóstico molecular.

SUMMARY

We present a 33 year-old female. Gravida II, abortion I, with type I Gaucher disease diagnosed 28 years before, receiving treatment with enzyme replacement therapy during pregnancy. At 38 weeks gestation a female infant was delivered by cesarean section. In Genetic Research Institute of the Faculty of Medicine. University of Zulia. Maracaibo. 6 samples of desoxyribonucleic acid corresponding to affected, daughter and mother of affected, and 3 controls were analyzed. In this patient there was no complications during pregnancy, there were no malformations at birth, post partum with anemia and thrombocytopenia. The assignment of genotypes allowing adequate genetic counseling.

Key words: Gaucher disease. Pregnancy. Molecular diagnostic.

INTRODUCCIÓN

La enfermedad de Gaucher (EG) es la enfermedad hereditaria autosómica recesiva de depósito lisosomal más frecuente, con una incidencia en la población general de 1/100 000 habitantes (1).

Es un trastorno crónico, multisistémico. Se han descrito tres fenotipos: tipo I, forma no neuronopática; tipo II, forma neuronopática aguda infantil y tipo III, subaguda juvenil. La EG tipo I, es la presentación más común en 95 % de los casos, se caracteriza por compromiso visceral con hepatoesplenomegalia, hematológico con infiltración de médula ósea con citopenias, más frecuente anemia y trombocitopenia y óseo con osteoporosis y crisis de dolor óseo, el colapso de los cuerpos vertebrales ocasiona compresión del cordón espinal, igualmente fracturas patológicas,

deformidad en frasco de Erlenmeyer del extremo distal del fémur, lesiones de la articulación coxo femoral tales como necrosis avascular de la cabeza del fémur, pseudo-osteomielitis (2-5).

Los pacientes con EG tipo I presentan retardo del crecimiento y el desarrollo mental es normal. Hay ausencia de compromiso neurológico primario. Aun dentro de un genotipo dado de la enfermedad, las manifestaciones clínicas pueden ser esqueléticas y/o viscerales o una combinación de ambas (2). Los signos y síntomas preexistentes anemia, trombocitopenia, hepatoesplenomegalia y el compromiso óseo pueden empeorar durante el embarazo; el riesgo de infección, de aborto espontáneo y el sangrado pre y posparto están incrementados (2,6-8).

La terapia de reemplazo enzimático (TRE), fue aprobada por la Food and Drug Administration

(FDA) en 1991, ha modificado satisfactoriamente el fenotipo de los pacientes con EG, por lo que constituye el tratamiento de elección, repercutiendo de forma positiva sobre la calidad de vida de estos pacientes (9,10).

La TRE con glucocerebrosidasa humana recombinante actúa en los macrófagos. El tratamiento produce la degradación del glucocerebrósido almacenado, reducción del tamaño del hígado y del bazo, mejoría o resolución de la anemia y trombocitopenia, disminución del dolor óseo, y un incremento de la mineralización y remodelación ósea a lo largo de varios años (11,12). La TRE, mejora la salud de la madre durante el embarazo (13).

El gen responsable de la EG está localizado en el cromosoma 1, región q21-q31. Mide 7,6 Kilobases (Kb), tiene 11 exones y 10 intrones; transcribe un ácido ribonucleico mensajero (ARNm) o ácido desoxirribonucleico complementario (ADNc) de aproximadamente 2 Kb y codifica una enzima la β -glucosidasa ácida o glucocerebrosidasa (GBA), el déficit de la actividad funcional de esta enzima lisosomal produce acúmulo de su principal sustrato, la glucosilceramida o glucocerebrósido, dentro de los lisosomas en las células fagocíticas del sistema retículo-endotelial o macrófagos de todo el organismo, formando las células de Gaucher, principalmente en el bazo, hígado, médula ósea y ganglios linfáticos (1,2).

Han sido reportadas más de 300 mutaciones en el gen de la GBA (14,15). Entre las mutaciones más frecuentes detectadas se encuentran la N370S y la 84GG (2,16).

La N370S, es una mutación missense o de sentido errado, la cual se produce por el cambio de una adenina (A) a una guanina (G), es decir, mutación puntual por transición del nucleótido 5841 en el exon 9 del ADN genómico (A5841G o g.5841 A>G), la cual corresponde a la posición 1226 del ADNc (c.1226 A>G) y produce un cambio de asparagina (N) por serina (S) en la posición 370 (N370S) de la secuencia de aminoácidos de la enzima GBA (14,17). La mutación N370S es la mutación más frecuente entre los pacientes con EG tipo I, con frecuencia de 70 %-75 % entre los judíos Ashkenazi comparado con el 23 % en no judíos (18). Representa el 40,7 % en Hungría (16), 63 % en los pacientes portugueses (19), 52,2 % en Colombia (20).

La homocigocidad para la mutación N370S, se encuentra por lo general con un fenotipo menos severo, aunque con una amplia variabilidad clínica, y se encuentra por lo general en adultos levemente afectados por la enfermedad (15).

La mutación 84GG, es una mutación frameshift que cambia la pauta de lectura como consecuencia de una inserción de una G en la posición 84 del ADNc (c.84dupG) la cual corresponde a la posición 1910 en el exon 2 del ADN genómico (g.1910dupG) ocasionando un corrimiento del marco de lectura originando un codón sin sentido que resulta en la terminación prematura de la traducción del ARNm (14,17). Esta es la segunda mutación más importante entre los pacientes judíos Ashkenazi representando el 13 % de los alelos mutados; no se ha detectado homocigocidad para esta mutación por lo cual se cree que es letal in útero (14,21). En Hungría la frecuencia es de 1,8 % (14). En Colombia en 25 pacientes estudiados no se encontró el alelo 84GG (20).

El objetivo de este trabajo fue describir el curso y finalización del embarazo en paciente con enfermedad de Gaucher tipo I tratada con imiglucerasa antes y durante el primer trimestre del embarazo, posteriormente con velaglucerasa alfa y realización de diagnóstico molecular y adecuado asesoramiento genético.

Presentación de caso

Paciente de 33 años, con historia genética desde los 5 años de edad, con diagnóstico de EG tipo I realizado por clínica característica: anemia, trombocitopenia, hepatoesplenomegalia, osteólisis del tercio inferior de húmero. Con biopsia de médula ósea donde se observan células de Gaucher y con actividad de enzima GBA deficiente.

Presentó rubéola, varicela, parotiditis y sarampión complicado con neumonía en la infancia. Menarquía: 17 años. Ciclos: 5 cada 28 días. II gesta. 1 aborto de 7 semanas con legrado uterino no estudiado a los 19 años y un embarazo controlado sin complicaciones. Peso: 48 kg, talla: 1,50 cm. Cesárea por osteoporosis en pelvis realizada a las 38 semanas. Anestesia general. Se obtuvo niña con Apgar al minuto de 6 puntos a los 5 minutos de 7 puntos. Peso al nacer: 3 070 gramos. Talla al nacer: 46 cm. Circunferencia cefálica: 34 cm. Sin defectos congénitos. Primer día del puerperio presentó anemia y trombocitopenia. Recibió antes y durante las primeras nueve semanas de este embarazo TRE, a base de imiglucerasa intersemanal y durante las 4 últimas semanas y hasta la fecha actual tratamiento con velaglucerasa alfa intersemanal.

Exámenes realizados durante el embarazo: Albumina 4,1 g/dL (3,500-4,800), urea 23 mg/dL (10,00-50,00), creatinina 0,37 mg/dL (0,600-1,400), glicemia 81 mg/dL (70,00-105,00), ácido

úrico 3,4 mg/dL (2,00-5,00), proteínas totales 6,8 g/dL (6,100-7,900), bilirrubina total 0,60 mg/dL (0,000-1,000), bilirrubina directa 0,20 mg/dL (0,000-0,300), bilirrubina indirecta (relación 0,4 mg/dL) (0,000-0,700); Hb 10,9 g/dL (11,0-16,0), Hcto 38,0 % (37,0-50,0), plaquetas 150 x 10⁹/dL (150-400), VDRL no reactivo, tipiaje B Rh positivo. Ecocardiograma adulto. Modo M. Modo B y Doppler color, reportado normal, sin señales de hipertensión pulmonar, sin derrame pericárdico; ecograma hepato biliar pancreático discreta hepatomegalia; ecograma y ecocardiograma fetal normal.

Exámenes realizados posterior a la cesárea: Hb 9,9 g/dL (11,0-16,0), plaquetas 111 x 10⁹/dL (150-400).

Egresó al tercer día, con tratamiento a base de antibióticos y analgésicos. Recién nacida, egresó a los 17 días, presentó al tercer día diarrea, evacuaciones fétidas, amarillas y deshidratación.

Se estudiaron molecularmente 6 individuos: afectada, hija y madre de afectada, (no se estudiaron pareja y padre de afectada por problemas personales y difícil localización el primero y por fallecimiento el segundo). Se utilizó un control negativo representado por un individuo sano, sin antecedentes familiares de síndromes hepato esplénicos, trastornos óseos, neurológicos y enfermedades de depósito; sin signos clínicos de EG, con patrón molecular sin las mutaciones N370S y 84GG. Además 2 controles positivos, uno obtenido de un afectado con EG homocigoto para la mutación N370S (N370S/N370S) y otro obtenido de un afectado con EG heterocigoto para la mutación N370S (N370S/X), X representa otra mutación no caracterizada. También se usó un control de sistema o mezcla de reacción sin ADN.

Se registró el lugar de nacimiento de los cuatro abuelos de la afectada, con la finalidad de conocer el probable origen geográfico de la mutación.

Para la realización de este trabajo, se contó con el consentimiento informado de las personas estudiadas y para la menor de edad con el consentimiento informado de su madre y la aprobación del Comité de Bioética del Instituto de Investigaciones Genéticas de LUZ.

Para el análisis molecular se le extrajo a cada individuo 5 cm³ de sangre periférica anticoagulada con etilen diamino tetraacético (EDTA) 5 mM, a la cual se le extrajo el ADN (22).

La detección de la mutación N370S se realizó a través de la amplificación de un fragmento de 105 pb del exón 9 del gen de la GBA, mediante la reacción en cadena de la polimerasa (RCP). Se utilizaron los iniciadores mal apareados X-1226 5'-gCCTTTgTCCTTACCCTCgA-3' y Y-1226

5'-TTAACCCACgCATTgAAAgCA-3' según protocolo de Beutler y col. (18). Debido que cuando la mutación no crea un sitio de restricción, se puede crear uno artificialmente. Los iniciadores utilizados en la amplificación fueron diseñados para que uno de los 2 iniciadores tenga un nucleótido mal apareado. Cuando este nucleótido se aparea con el ADN normal y mutado, y es extendido por la Taq ADN polimerasa, el nucleótido mal apareado crea un nuevo sitio de restricción en el ADN mutado, lo cual no ocurre con el ADN normal (18).

El producto amplificado se sometió a la digestión con la enzima *Xho I*, al producto digerido se le realizó electroforesis a 100 voltios en un gel de poliacrilamida al 10 % en buffer Tris EDTA Borato (TBE) 1X, utilizando el marcador de peso molecular Ø 174X Hae III, posteriormente el gel fue teñido con nitrato de plata por 5 minutos (18).

La secuencia nucleotídica no mutada o que presenta una mutación diferente a la mutación N370S mantiene el fragmento de 105 pb, y la secuencia nucleotídica con la mutación N370S generó 2 fragmentos de restricción de 89 y 16 pb cada uno. El genotipo homocigoto N370S/N370S se definió como la presencia de 2 bandas de 89 pb y 16 pb, el genotipo heterocigoto compuesto se definió como la presencia de 3 bandas de 89 pb, 16 pb que representa el alelo con la mutación N370S y una banda de 105 pb que representa el alelo sin la mutación N370S (18). La banda de 16 pb se sale del gel.

La detección de la mutación 84GG se realizó a través de la amplificación de un fragmento de 75 pb del exón 2 del gen de la GBA, mediante la RCP. Se utilizaron los iniciadores mal apareados X-84GG 5'-gAATgTCCCAAgCCTTTgA-3' y Y-84GG 5'-CgTAGATgAAgTCCgTCAC-3' (21).

Para detectar la mutación 84GG el producto amplificado fue digerido con la enzima *BsaBI* por 2 horas a 37 °C y se realizó electroforesis a 100 voltios en gel de poliacrilamida al 10 % en buffer de TBE 1X, con el marcador de peso molecular Ø 174X Hae III. Posteriormente el gel fue teñido con nitrato de plata por 5 minutos (21).

La secuencia nucleotídica no mutada o que presenta una mutación diferente a la mutación 84GG mantiene el fragmento de 75 pb, y la secuencia nucleotídica con la mutación 84GG generó 2 fragmentos de restricción de 57 y 18 pb cada uno (21). La banda de 18 pb se sale del gel.

El genotipo homocigoto 84GG/84GG, se definió como la presencia de 2 bandas de 57 pb y 18 pb, el genotipo heterocigoto se definió como la presencia

ENFERMEDAD DE GAUCHER TIPO I

de 3 bandas de 57 pb y 18 pb que representa el alelo con la mutación 84GG y una banda de 75 pb que representa el alelo sin la mutación 84GG (21).

La presencia de 2 alelos mutados diferentes es lo que establece la condición de heterocigoto compuesto.

La paciente y ambos progenitores, nacieron en Maracaibo. Estado Zulia. Venezuela.

La procedencia probable de las mutaciones de EG detectadas en esta paciente, se determinó a través del lugar de nacimiento de sus cuatro abuelos, quienes

nacieron en Maracaibo. Estado Zulia. Venezuela. Se realizó genealogía de cinco generaciones (Figura 1), observándose consanguinidad parental medio primo segundo y medio entre la afectada con EG y su pareja.

Los genotipos detectados fueron: La afectada resultó heterocigota compuesta N370S/84GG, la hija de la afectada heterocigota simple N370S/N y la madre de la afectada heterocigota simple 84GG/N; N significa alelo normal (Figura 2).

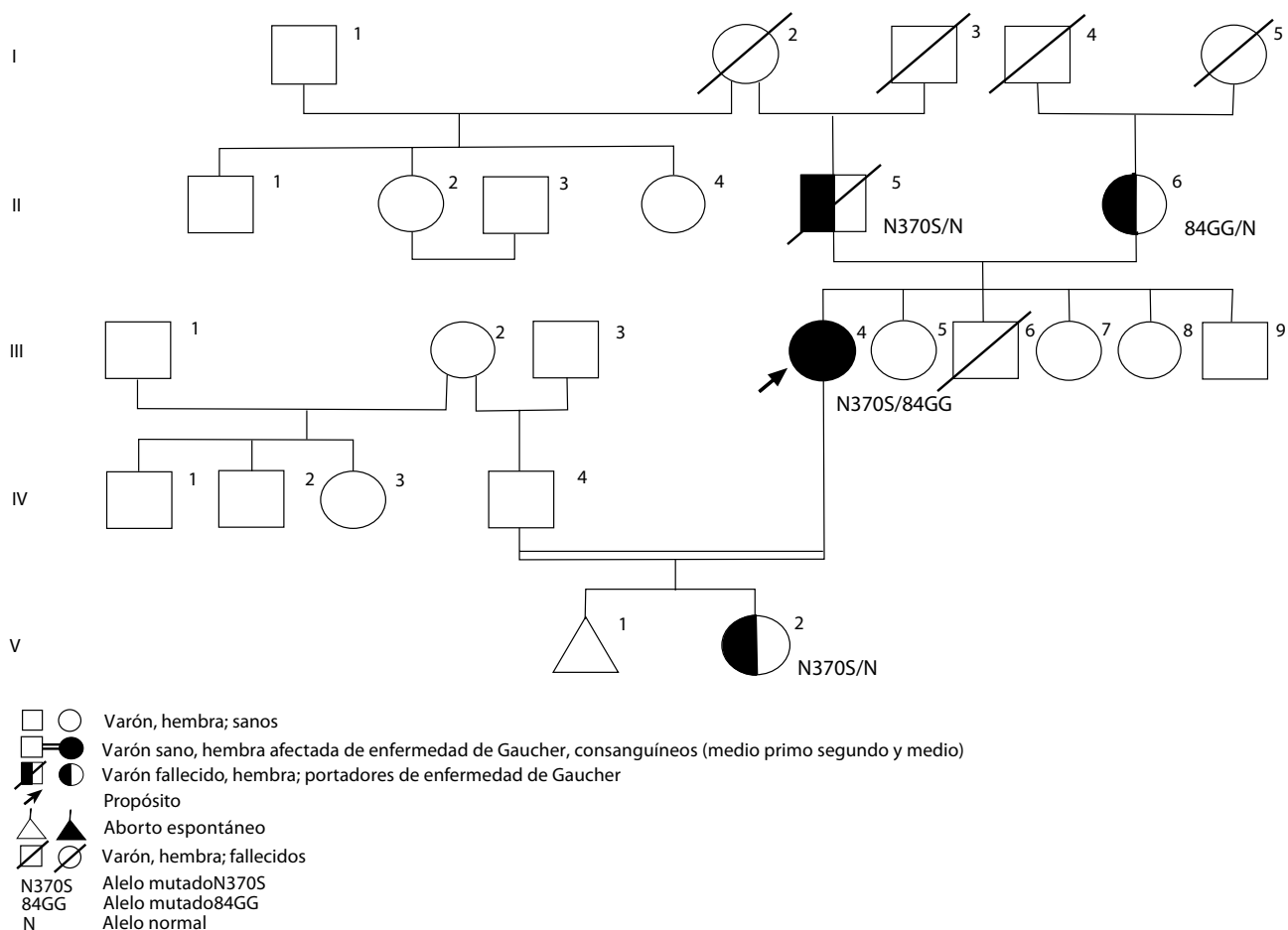


Figura 1. Enfermedad de Gaucher. Genealogía.

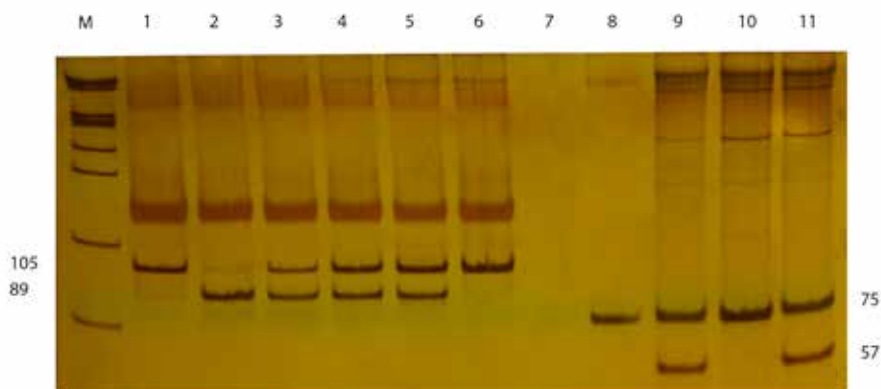


Figura 2. Diagnóstico molecular de enfermedad de Gaucher.

M: Marcador de peso molecular ϕ 174X HaeIII

1: Control negativo

2: Control positivo homocigoto N3705 / N3705

3: Control positivo heterocigoto N3705 / No N3705

4: Afectada heterocigota compuesta N3705 / No N3705

5: Hija de afectada heterocigota simple N3705 / N

6: Madre de afectada heterocigota simple No N3705 / N

7: Control de sistema mezcla de reacción sin ADN

8: Control negativo

9: Afectada heterocigota compuesta 84 gg / No 84GG

10. Hija de afectada heterocigota simple No 84GG / N

11. Madre afectada heterocigota simple 84GG / N

DISCUSIÓN

La edad de aparición y progresión de la EG tipo I varían, los pacientes inician las manifestaciones clínicas entre los 2 y 76 años de edad. Más de la mitad de los pacientes son diagnosticados antes de los 10 años, de estos, el 68 % son diagnosticados antes de los 5 años de edad (15).

En esta paciente las manifestaciones clínicas se iniciaron antes de los 5 años y fue diagnosticada a los 5 años de edad. Su talla y peso están en el percentil 3, desde su infancia ha presentado déficit pondoestatural.

Se ha reportado sobre los aspectos ginecológicos y obstétricos de la EG, sugiriendo retardo en la menarquía y en el desarrollo sexual secundario, no se ha encontrado evidencia de infertilidad en estas pacientes (8).

Esta paciente presentó la menarquía a los 17 años y ha tenido 2 embarazos.

En cuanto a los efectos de la EG en el embarazo y el posparto, las complicaciones obstétricas tales como sangrado del primer trimestre más frecuente, y del segundo y tercer trimestre menos frecuente, aborto espontáneo, así como sangrado e infección posparto representan una carga adicional en las pacientes con EG. El peso en los RN de término oscila entre 3 150 y 4 000 g. Las embarazadas con EG tienen el potencial de exacerbar las manifestaciones y signos de EG, tales como anemia, trombocitopenia y las manifestaciones esqueléticas (8).

La TRE, con imiglucerasa, antes y durante el embarazo, ha demostrado beneficios en la reducción del riesgo de abortos espontáneos y complicaciones relacionadas con EG, especialmente sangrado durante el parto y posparto. Además, revierte de forma efectiva o atenúa muchas de las manifestaciones de la EG tipo I. Se ha reportado la culminación satisfactoria de embarazos a término, sin complicaciones en mujeres tratadas con bajas dosis de TRE y que apoyan su eficacia en aminorar los signos de estas pacientes (23). Con la utilización de TRE las pacientes afectadas podrían no diferir de las mujeres sanas, en relación con problemas ginecológicos y obstétricos (8).

Esta paciente, es II gesta, sufrió un aborto del primer trimestre a los 19 años, en esa oportunidad aún no recibía TRE, recibió TRE con imiglucerasa, antes y durante las primeras 9 semanas y con velaglucerasa alfa durante las últimas 6 semanas de la segunda gestación, no presentó complicaciones durante el embarazo y parto, culminando el mismo en forma satisfactoria, con RN sin defectos congénitos evidentes. Presentó a partir del primer día del puerperio anemia y trombocitopenia.

Van Dussen L y col. (24) reportan que el cambio de imiglucerasa a velaglucerasa alfa es seguro y efectivo.

El estado de heterocigocidad de N370S protege contra el compromiso del sistema nervioso central,

los genotipos que incluyen el alelo 84GG, se asocian con cuadros más severos, son más comunes en los pacientes que exhiben señales de EG durante la infancia (15).

Granovsky y col. (8) en el año 95, reportaron la mitad de los pacientes estudiados con genotipo N370S/N370S, el cual está asociado con clínica leve a moderada en el curso de la EG. Los otros dos genotipos comunes fueron N370S/84GG, el cual está asociado con fenotipo moderado a severo y el N370S/X, en el cual la severidad depende de la mutación desconocida.

El genotipo de nuestra paciente fue N370S/84GG presentando EG tipo I moderada.

En relación al asesoramiento genético (AG), realizado a la paciente y su familia, se les brindó información médica acerca del diagnóstico, pronóstico, riesgos de recurrencia, tratamiento y opciones reproductivas.

La EG es una enfermedad que se transmite con un patrón de herencia autosómica recesiva, donde la unión de dos individuos heterocigotos aparentemente sanos, cursan con riesgo de 25 % en cada embarazo de tener descendientes afectados. Todos los hijos de un progenitor enfermo y el otro sano no portador serán portadores. En el caso de un enfermo con EG unido a un individuo sano portador el riesgo de tener hijos afectados se incrementa a 50 % y de tener hijos portadores 50 % en cada embarazo. Los padres del paciente no necesariamente deben ser consanguíneos para presentar la enfermedad pero en caso de estar presente aumenta la probabilidad de que la misma ocurra (25).

En esta paciente, se sugirió análisis mutacional a su pareja, debido a que resultaron ser consanguíneos lo que supone compartir genes incluyendo genes mutados y si él fuese portador de alguna de las dos mutaciones analizadas, el riesgo de feto enfermo con EG sería de 50 % y de feto portador 50 %; sin embargo, fue imposible contactarlo; debido a esto se sugirió diagnóstico prenatal ya que el diagnóstico molecular prenatal de la EG se puede realizar para identificar el genotipo del feto si se conoce la mutación.

Se realizó asesoría genética pre diagnóstico prenatal, la paciente decidió la no realización de dicho procedimiento y aceptó que se realizara diagnóstico molecular posterior al nacimiento, resultando niña portadora sana. Igualmente se sugirió diagnóstico de portador a sus hermanos, hermanas, tíos y tías.

Agradecimiento:

A mi hijo Enrique Alejandro Machín Morales por

toda la ayuda prestada.

REFERENCIAS

1. Beutler E, Grabowski G. Gaucher Disease. En: Scriver CR, Beaudet AL, Sly WS, Valle D, editores. *The metabolic and molecular bases of inherited disease*. 7ª edición. Nueva York: Mc Graw Hill; 1995.p.2641-2670.
2. Villarrubia J, Pérez J, Torralba M, Fernández R, Baldellou A. En: Sanjurjo P, Baldellou A. *Diagnóstico y tratamiento de las enfermedades metabólicas hereditarias*. 3ª. edición. 2010.p.831- 845.
3. Campo C, Calabuig J, Aguilar J, Alonso E. Manifestaciones óseas de la enfermedad de Gaucher. A propósito de dos casos. *An Med Interna*. 2004;21(4):179-182.
4. Lemes A, Murieda B, Gabus R, Roselli M, Larrandaburu M, Vaglio A. Tres casos de enfermedad de Gaucher tipo I. Clínica, diagnóstico, genética molecular y tratamiento actual. *Rev Med Uruguay*. 2006;22:73-77.
5. Mikosch P. Gaucher disease and bone. *Best practice & research clinical rheumatology*. 2011. [Citado 27 Mayo 2013]. Disponible en: <http://www.Sciencedirect.com/science/journal/15216942/25/5.pdf>
6. Elstein Y, Eisenberg V, Granovsky-Grisaru S, Rabinowitz R, Samueloff A, Zimran A, et al. Pregnancies in Gaucher disease: A 5-year study. *Am J Obstet Gynecol*. 2004;190(2):435-441.
7. Benítez G, Bermúdez C, Medina N, Paredes O, Peraza M, et al. Enfermedad de Gaucher y embarazo. *Rev Obstet Ginecol Venez*. 2000;60(3):189-191.
8. Granovsky S, Abouafia Y, Diamant Y, Horowitz M, Abrahamov A, Zimran A. Gynecologic and obstetric aspects of Gaucher's disease: A survey of 53 patients. *Am J Obstet Gynecol*. 1995;172:1284-1290.
9. Pastores G, Weinreb N, Aerts H, Andria G, Cox T, Giralt M, et al. Therapeutic goals in the treatment of Gaucher disease. *Semin Hematol*. 2004;41:4-14.
10. Wenstrup R, Kacena K, Kaplan P, Pastores G, Prakash-Cheng A, Zimran A, et al. Effect of enzyme replacement therapy with imiglucerase on BMD in type 1 Gaucher disease. *J Bone Miner Res*. 2007. [Citado 10 Agosto 2012]. Disponible en: <http://onlinelibrary.wiley.com/doi/10.1359/jbmr.061004/pdf> .
11. Weinreb N, Barranger J, Charrow J, Grabowski G, Mankin H, Mistry P. Guidance on the use of miglustat for treating patients with type 1 Gaucher disease. *Am J Hematol*. 2005;80:223-229.
12. Goker-Alpan O. Therapeutic approaches to bone pathology in Gaucher disease: Past, present and future. *Mol Genet Metab*. 2011. [Citado 25 Septiembre 2012]. Disponible en: <http://www.sciencedirect.com/science/journal/10967192/104>
13. EMEA (European Agency for the Evaluation of Medicinal Products) 2009. *Cerezyme prescribing data*.

- [Citado 2 Junio 2012]. Disponible en: <http://www.emea.europa.eu/human-docs/PDFs/EPAR/Cerezyme/H-157-en8b.pdf>
14. Hruska K, LaMarca M, Scott R, Sidransky E. Gaucher disease: Mutation and polymorphism spectrum in the glucocerebrosidase gene (GBA). *Hum Mutat.* 2008. [Citado 20 Septiembre 2012]. Disponible en: <http://onlinelibrary.wiley.com/doi/10.1002/humu.20676/pdf>
 15. Charrow J, Andersson H, Kaplan P, Kolodny E, Mistry P, Pastores G, et al. Enzyme replacement therapy and monitoring for children with type 1 Gaucher disease: Consensus recommendations. *J Pediatr.* 2004;144:112-120.
 16. Erdős M, Hodanova K, Taskó S, Paliez A, Stojnaja L, Dvorakova L, et al. Genetic and clinical features of patients with Gaucher disease in Hungary. *Blood Cells Mol Dis.* 2007;39:119-123.
 17. Beutler E, Gelbart T, Scott R. Hematologically important mutations: Gaucher disease. *Blood Cells Mol Dis.* 2005;35:355-364.
 18. Beutler E, Gelbart T, West C. The facile detection of the NT 1226 mutation of glucocerebrosidase by "mismatched" PCR. *Clin Chim Acta.* 1990;194:161-166.
 19. Lacerda L, Amaral O, Pinto R, Aerts J, Sa Miranda M. The N370S mutation in the glucocerebrosidase gene of Portuguese type I Gaucher patients: Linkage to the PvuII polymorphism. *J Inherit Metab Dis.* 1994;17(1):85-88.
 20. Pomponio R, Cabrera M, Echeverri O, Miller G, Barrera L. Gaucher disease in Colombia: Mutation identification and comparison to other hispanic populations. *Mol Genet Metab.* 2005;86:466-472.
 21. Beutler E, Gelbart T, Kuhl W, Sorge J, West C. Identification of the second common Jewish Gaucher disease mutation makes possible population based screening for the heterozygote state. *Proc Natl Acad Sci USA.* 1991;88:10544-10547.
 22. Gustincich S, Carminci P, Del Sal G, Mamfiollelli G, Schneider C. A fast method for high-quality genomic DNA extraction from whole human blood. *Biotechniques.* 1991;11:300-302.
 23. Elstein D, Granovsky-Grisaru S, Rabinowitz R, Kanai R, Abrahamon A, Zimran A. Use of enzyme replacement therapy for Gaucher disease during pregnancy. *Am J Obstet Gynecol.* 1997;177:1509-1512.
 24. Van Dussen L, Cox T, Hendriks E, Morris E, Akkerman E, Maas M, et al. Effects of switching from a reduced dose imiglucerase to velaglucerase in type 1 Gaucher disease: Clinical and biochemical outcomes. *Haematol.* 2012. [Citado 27 Mayo 2013]. Disponible en: <http://www.ncbi.nlm.nih.gov/pmc/articles/PMC3590092/>
 25. Nussbaum RL, McInnes RR, Williard HF. Patrones de herencia monogénica. En: Thompson & Thompson, editores. *Genética en Medicina.* 7ª edición. España: Editorial Elsevier Masson; 2008.p.115-149.

Viene pág. 192

irregular vaginal, dolor abdominal y náuseas. Es de destacar que el sangrado irregular fue significativamente más frecuente en el grupo de sistema intrauterino de levonorgestrel en comparación con los grupos que recibieron progestágeno oral. Nivel I

COMENTARIO: Este ensayo controlado aleatorio bien realizado mostró que las mujeres tratadas con el sistema intrauterino liberador de levonorgestrel y el progestágeno oral continuo tuvieron resultados significativamente superiores en comparación con el régimen de progestágenos orales cíclicos para revertir la hiperplasia endometrial a endometrio histológicamente normal ($P < 0,001$). Debido a que se encontró que el progestágeno cíclico era menos eficaz después de 6 meses de tratamiento, los autores afirmaron que el tratamiento cíclico no debe ser utilizado para este propósito. Los efectos adversos fueron frecuentes en los tres grupos independientemente del régimen de tratamiento; sin embargo, el sangrado vaginal fue más molesto para las usuarias del sistema intrauterino liberador de levonorgestrel en comparación con las que utilizaron la terapia con progestágenos orales. A pesar del carácter aleatorio de este estudio, todavía hay debilidades en el mismo. Los autores tuvieron un período largo de reclutamiento y estose debió a menudo a la mala calidad del material de la biopsia endometrial. Por lo tanto, se excluyeron las mujeres con biopsias de baja calidad, lo que reduce la capacidad de generalizar del estudio. Al excluir a las mujeres con biopsias de mala calidad, que pueden haber excluido a las mujeres en riesgo de atipia diagnosticada con hiperplasia compleja, lo que podría haber aumentado la tasa de éxito documentado. Reduciendo aún más la posibilidad de generalizar el estudio, había pocas mujeres mayores de 52 años o después de la menopausia y las diferencias en la respuesta debido a la condición hormonal no fueron considerados. Se utilizó una técnica de categorización histológica que no se utiliza de manera uniforme y biopsias estratificadas de riesgo bajo y moderado para la inclusión en el estudio. Esto parece que se correlaciona con la hiperplasia simple y compleja en el presente estudio, no con la atipia.

Traducido por. Rogelio Pérez D'Gregorio de: ACOG Clinical Review. May-June 2014. Disponible en: <http://www.acog.org/~media/Clinical%20Review/clinicalReviewv19n3.pdf?dmc=1&ts=20140813T1353287628>