

Fotocoagulación láser guiada por ultrasonido para el tratamiento del secuestro broncopulmonar fetal. Reporte de dos casos exitosos en Venezuela.

 Juan Pérez-Wulff,¹  Daniel Márquez C,¹  Carlos Lugo L,¹  Víctor Ayala H,¹
 Stefanía Robles T,¹  Jonel Di Muro,¹  Ruben Cohen H,²  Victoria Scialom C.²

RESUMEN

El secuestro broncopulmonar es una malformación del aparato respiratorio que consiste en tejido bronquial y pulmonar no funcional, separado del árbol tráqueo-bronquial y alimentado por un vaso sanguíneo proveniente de la circulación sistémica. La incidencia es de 1 por cada 5000 nacimientos, comprende entre 0,15 % y 6,45 % de las patologías pulmonares. El pronóstico es, generalmente, favorable, reportándose regresión espontánea de la lesión en 50 % a 75 % de los pacientes. Puede ocasionar efecto de masa, comprimiendo el corazón y el pulmón hasta generar cambios hemodinámicos y falla cardíaca. Hay múltiples procedimientos para el tratamiento y manejo, principalmente en casos de gran tamaño y fetos hidrópicos, para mejorar el pronóstico perinatal. Se presentan los dos primeros casos de secuestro broncopulmonar tratados en Venezuela mediante fotocoagulación láser del vaso nutricional y su evolución perinatal, con sobrevida del 100 % y sin ninguna complicación registrada en el periodo perinatal.

Palabras clave: Secuestro pulmonar, Ablación láser, Fotocoagulación láser, Terapia fetal, Cirugía fetal.

Ultrasound-guided laser photocoagulation for the treatment of fetal bronchopulmonary sequestration. Report of two successful cases in Venezuela.

SUMMARY

Bronchopulmonary sequestration is a malformation of the respiratory system consisting of non-functioning bronchial and pulmonary tissue, separated from the tracheo-bronchial tree and fed by a blood vessel from the systemic circulation. The incidence is 1 in 5000 births, ranging from 0.15% to 6.45% of pulmonary pathologies. The prognosis is generally favorable, with spontaneous regression of the lesion reported in 50% to 75% of patients. It can cause mass effect, compressing the heart and lung to the point of generating hemodynamic changes and heart failure. There are multiple procedures for treatment and management, mainly in large cases and hydropic fetuses, to improve perinatal prognosis. We present the first two cases of bronchopulmonary sequestration treated in Venezuela by laser photocoagulation of the nutrient vessel and their perinatal evolution, with 100% survival and without any complications recorded in the perinatal period.

Keywords: Lung sequestration, Laser ablation, Laser photocoagulation, Fetal therapy, Fetal surgery.

INTRODUCCIÓN

El secuestro broncopulmonar (SBP) es una malformación del aparato respiratorio que consiste en tejido bronquial y pulmonar no funcional, separado del árbol tráqueo-bronquial y alimentado

por un vaso sanguíneo proveniente de la circulación sistémica, ocasionado por un excedente de tejido hamartomatoso (1). Con una incidencia de 1 por cada 5000 nacimientos, comprende desde el 0,15 % al 6,45 % de todas las patologías pulmonares (2, 3).

El SBP puede tener un componente intralobar o extralobar, en este caso, recubierto por su propia pleura, mientras que el intralobar comparte la pleura del pulmón sano y representa el 75 % de los casos de diagnóstico posnatal, por lo tanto, rara vez es susceptible de diagnóstico intrauterino. El 90 % de las lesiones son identificadas en el pulmón izquierdo y a

¹Especialista en Perinatología y Medicina Materno-Fetal. Terapia y Cirugía Fetal. Grupo Medicina Fetal Venezuela. ²Especialista Anestesiología. Terapia y Cirugía Fetal. Grupo Medicina Fetal Venezuela. Correo de correspondencia: japerezwulff@hotmail.com

Forma de citar este artículo: Pérez-Wulff JA, Márquez CD, Lugo LC, Ayala HV, Robles TS, Di Muro J, et al. Fotocoagulación láser guiada por ultrasonido para el tratamiento del secuestro broncopulmonar fetal. Reporte de dos casos exitosos en Venezuela. Rev Obstet Ginecol Venez. 84(2): 204-211. DOI: 10.51288/00840213

nivel del lóbulo inferior (4). El diagnóstico prenatal se realiza a través del ultrasonido, evidenciando una masa hiperecogénica, homogénea, en cuyo interior, mediante la herramienta *doppler* color, se evidencia una estructura vascular aberrante, nutricia, proveniente de la circulación sistémica. La estratificación del riesgo se hace a través de la obtención del índice CVR (*Congenital pulmonary airway malformation Volumen Ratio*), que al resultar mayor a 1,0 se considera de alto riesgo para desarrollar *hidrops* fetal o cursar con pronóstico perinatal adverso (5, 6).

En la mayoría de los casos, el pronóstico es favorable, reportando incluso una regresión espontánea de la lesión en un 50 % a 75 % de los pacientes. Sin embargo, durante su crecimiento, puede ocasionar efecto de masa, comprimiendo el corazón y el pulmón hasta generar cambios hemodinámicos y falla cardíaca, con el consecuente *hidrops* e hipoplasia pulmonar, que a su vez deriva en una alta morbimortalidad fetal y neonatal (7, 8). En la actualidad, se han descrito múltiples procedimientos para el tratamiento y manejo de este tipo de lesiones, principalmente aquellas de gran tamaño y fetos *hidrópicos*, con la finalidad de mejorar el pronóstico perinatal. El intervencionismo fetal va desde la cirugía fetal abierta hasta el abordaje mínimo para la colocación de catéteres de derivación tóraco-amniótica, para drenaje paliativo del hidrotórax y mejoría de la compresión cardíaca. Asimismo, se ha reportado la escleroterapia percutánea, embolización vascular, radiofrecuencia, broncoscopia fetal y la ablación láser del vaso nutricio como alternativas terapéuticas en esta patología (9 - 11).

Se presentan los dos primeros casos de SBP tratados en Venezuela, mediante fotocoagulación láser del vaso nutricio, y su evolución perinatal.

CASOS CLÍNICOS

Caso 1:

Paciente de 27 años, 1 gesta, con embarazo simple de 24 semanas y 4 días. Por ecografía perinatal, se evidenció en corte axial de tórax, corazón tetracameral en dextroposición cardíaca e imagen ecogénica de 36 x 41 x 32 mm, con presencia de vaso nutricio principal proveniente de aorta torácica fetal (Figura 1 y 2). Se concluyó como secuestro pulmonar con índice de volumen de la malformación de vía aérea pulmonar congénita con respecto a la circunferencia cefálica (CVR) de 1,03 y un índice pulmón-cabeza observado versus esperado (LHR O/E) de 38 %. Se decidió realizar fotocoagulación láser intersticial de

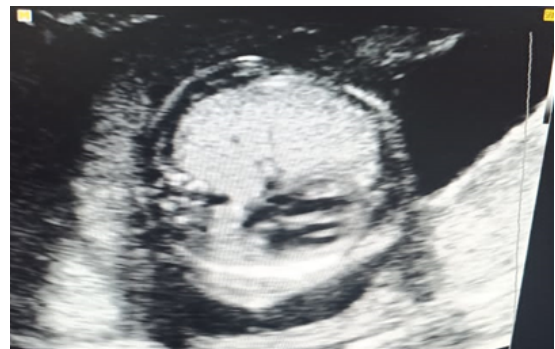

Figura 1. Pulmón ecogénico. Dextroposición cardíaca.

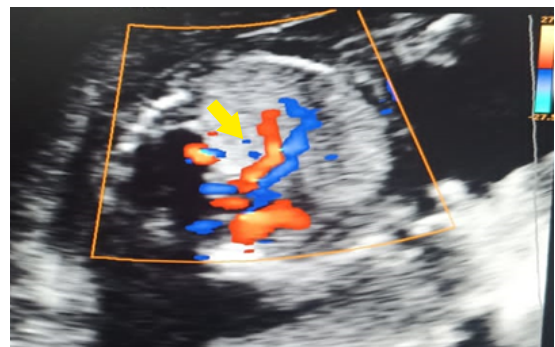


Figura 2. Vaso nutricio hacia el SBP (flecha).

FOTOCOAGULACIÓN LÁSER GUIADA POR ULTRASONIDO PARA EL TRATAMIENTO DEL SECUESTRO BRONCOPULMONAR FETAL. REPORTE DE DOS CASOS EXITOSOS EN VENEZUELA

vaso comunicante, evidenciando desaparición del flujo sanguíneo en el vaso nutricional. Fue reevaluada a las 24 horas posterior al procedimiento, corroborando desaparición de flujo *doppler*. En reevaluación semanal se evidenció disminución de masa pulmonar y de la dextroposición cardíaca con CVR: 0,23 (Figura 3). Se realizó reevaluación cada dos semanas,

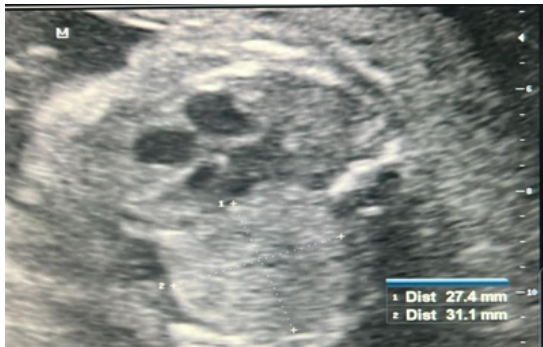

Figura 3. Una semana postratamiento.

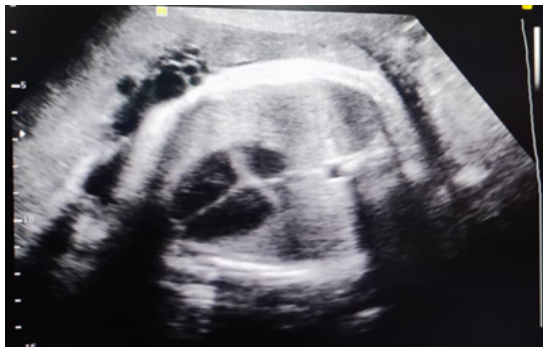

Figura 4. Treinta y siete semanas; ausencia de lesión pulmonar

con evolución satisfactoria, sin evidencia ecográfica de masa pulmonar (Figura 4). A las 38 semanas más 1 día de gestación se procedió a la resolución obstétrica y se obtuvo recién nacido vivo, peso al nacer 2900 gramos, talla de 50 cm, APGAR de 8 y 9 puntos en 1er. y 5to. minuto y una radiografía control a las 24 horas sin cambios asociados a la patología (figura 5). La tomografía axial computarizada reveló densidad residual en lóbulo superior de pulmón izquierdo de 4,7 x 2 cm de diámetro, sin compromiso funcional (Figura 6). Se decidió realizar seguimiento expectante (Tabla 1).

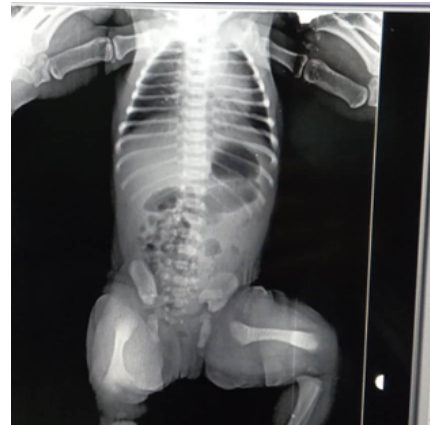

Figura 5. Radiografía posnatal. Ausencia de lesión de ocupación de espacio (LOE) pulmonar

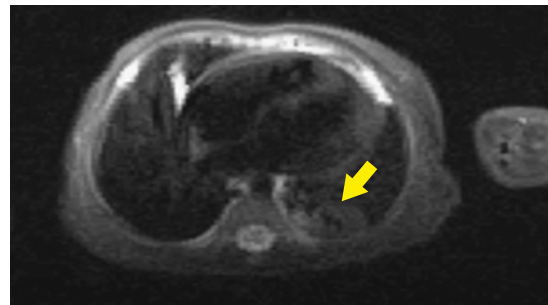


Figura 6. Tomografía axial computarizada (TAC) de tórax. Masa pulmonar residual (flecha)

Caso 2:

Paciente de 28 años, 1 gesta, con embarazo simple de 24 semanas y 6 días al momento de la evaluación, se realizó ecografía perinatal evidenciando en corte axial de tórax, corazón tetracameral en dextroposición cardíaca, derrame pericárdico e imagen ecogénica de 37 x 22 x 44 mm, con presencia de vaso nutricional proveniente directamente de la aorta torácica fetal (Figura 7 y 8). Se concluyó como secuestro pulmonar con CVR de 1,06 y LHR O/E de 21,6 %. Se procedió a realizar intervención con láser intersticial de vaso comunicante a las 26 semanas de gestación, evidenciando desaparición inmediata del flujo. Fue evaluada 24 horas posterior al procedimiento corroborándose ausencia de flujo *doppler* y persistencia del derrame pericárdico. En segunda evaluación semanal se constató desaparición completa

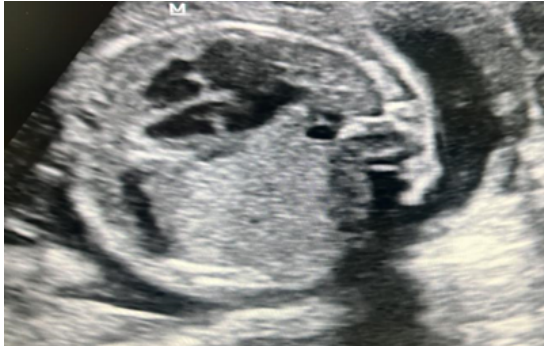

Figura 7. LOE pulmonar izquierdo.
Dextroposición cardiaca.

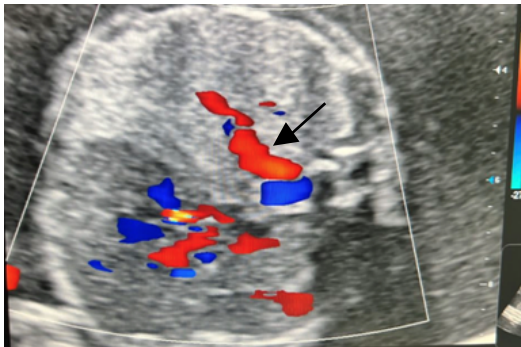


Figura 8. Vaso nutricio (flecha).

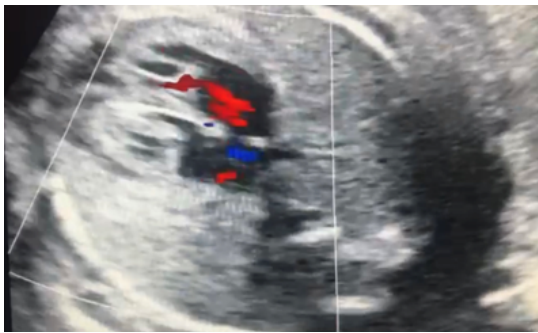

Figura 9. Una semana postratamiento.
Ausencia de vaso nutricio. Mesocardia.

de masa pulmonar y la dextroposición cardiaca, con ausencia de derrame pericárdico (Figura 9). Se reevaluó cada 2 semanas hasta el término del embarazo (Figura 10). Con 39 semanas de gestación, se realizó la resolución obstétrica por cesárea segmentaria, obteniendo recién nacido femenino, con peso de 3300 g; talla de 51 cm y APGAR de 7 y 9 puntos en 1er. y 5to. minutos. La radiografía control a las 24 horas no presentó cambios asociados a la patología (Figura 11) (Tabla 1).

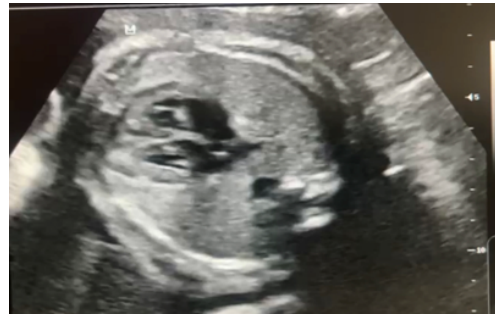

Figura 10. Treinta y seis semanas. Mesocardia,
ausencia de LOE pulmonar.

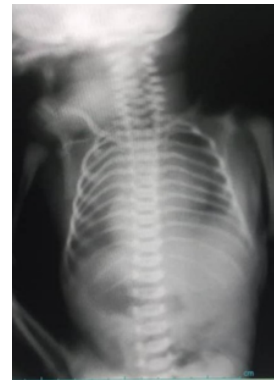

Figura 11. Radiografía posnatal.
Ausencia de LOE pulmonar

Tabla 1. Resumen de datos de ambos casos

	EG Dx (sem)	EG Qx (sem)	CVR	Tiempo Qx (min)	Re Qx	CVR 1 sem	EG Nac (sem)	Peso (g)	IQ Posnatal	Complic.	SV
Caso 1	23,1	24,4	1,03	42	No	0,23	38,1	2900	No	No	Sí
Caso 2	22,0	24,6	1,04	25	No	NA	39	3300	No	No	Sí

EG Dx: edad gestacional al momento del diagnóstico. EG Qx: Edad gestacional al momento de la cirugía. CVR: *Congenital pulmonary airway malformation Volumen Ratio*. Tiempo Qx: Tiempo quirúrgico. Re Qx: Necesidad de reintervención. CVR 1 sem: CVR a la semana de vida. EG Nac: Edad gestacional al momento del nacimiento. IQ Posnatal: Necesidad de cirugía posnatal. Complic: complicaciones pre- o posnatales. SV: Sobrevida posnatal.

DISCUSIÓN

Se evaluaron dos fetos con lesiones ecográficas compatibles con SBP. En ambos casos se evidenció dextroposición cardíaca secundaria a desplazamiento mecánico del corazón fetal por efecto de la masa pulmonar, ubicada en hemitórax izquierdo. Uno de los casos con derrame pericárdico asociado. Se realizó ecografía morfológica sin evidencia de malformaciones estructurales en el resto de la anatomía fetal. Ambos fetos tenían CVR > 1, lo que se traduce en alto riesgo de *hidrops* y un LHR O/E promedio de 29,8 %. En ambos procedimientos se logró la devascularización completa del SBP en el primer intento, mediante punción única ecoguiada, con un promedio de tiempo operatorio de 34 minutos. En ninguno de los casos hubo complicaciones obstétricas como desprendimiento prematuro de placenta normoinsera, separación corioamniótica o amenaza de parto inmaduro. La reevaluación semanal demostró ecográficamente la reducción parcial de la masa pulmonar en un caso y completa en el segundo. Ambos recién nacidos vivos, sin complicaciones neonatales. El caso 1 presenta una lesión residual que está en observación expectante, sin necesidad de remoción quirúrgica hasta la fecha.

El SBP es una malformación congénita de la vía aérea, con evolución prenatal variable, que va desde la regresión espontánea hasta producir efecto de compresión cardíaca, alterando adicionalmente el retorno venoso y ocasionando insuficiencia cardíaca e *hidrops* secundario. Asimismo, el efecto compresivo tumoral genera hipoplasia pulmonar y oclusión esofágica extrínseca, limitando la deglución fetal con consecuente polihidramnios, riesgo de parto pretérmino y con mortalidad perinatal cercana al 100% (12). El diagnóstico prenatal se realiza mediante la visualización por ultrasonido de la masa ecogénica intratorácica y la evidencia del vaso sanguíneo

nutricio proveniente de la circulación sistémica, requiriendo vigilancia estrecha semanal o bisemanal según el tamaño de la lesión, líquido amniótico, presencia de *hidrops*, vigilancia de la función cardíaca y longitud cervical (13). La estratificación estandarizada de riesgo y evaluación del tamaño de la lesión se realizan a través del CVR, si resulta menor de 1,0, la conducta expectante es una opción válida; sin embargo, en estos casos de manejo conservador, la cirugía posnatal se hace imprescindible para disminuir la probabilidad de infección secundaria y riesgo de malignización a largo plazo (14). Por su parte, un CVR mayor a 1,0, es predictor de *hidrops* fetal y mal pronóstico perinatal. Estudios recientes han asociado el índice Pulmón/Cabeza (*Lung/Head Ratio - LHR*), como un predictor adicional de malos resultados perinatales y necesidad de intervención fetal en fetos con masas pulmonares (15).

En los casos donde el SBP está asociado a signos de mal pronóstico por compresión mediastínica, se sistémica del feto, con riesgos adversos subsecuentes (11, 13).

Por último, la ablación o fotocoagulación laser del vaso nutricio, conocida como *full laser ablation of the feeding artery* (FLAFA), bajo guía ecográfica continua, previa anestesia fetal, con inserción de aguja 18 Gauge e introducción de la fibra láser, dirigida al vaso nutricio (12, 16), ha reportado una importante disminución de la morbimortalidad perinatal y tiene la ventaja de evitar la cirugía posnatal (16). La serie más grande hasta ahora publicada corresponde a Cruz-Martínez y cols. (17), con 15 casos, en los que se observó una supervivencia del 100 %, con desaparición del hidrotórax y del *hidrops*, disminución progresiva del tamaño de la masa y normalización del tamaño pulmonar en todos los casos (17, 18).

CONCLUSIÓN

Si bien la mayor parte de las masas pulmonares se asocia con buen pronóstico, los casos con masas pulmonares grandes relacionados con hidrotórax, compresión pulmonar o *hidrops* tienen alto riesgo de muerte perinatal. La fotocoagulación láser ecoguiada del vaso nutricio sistémico parece ser la mejor opción, demostrando su potencial curativo, ausencia de flujo doppler anómalo, disminución o desaparición del efecto compresivo del SBP, aumento de volumen del pulmón ipsilateral y mejoría de la posición y rendimiento cardiaco. Además, se reporta una tasa mínima de complicaciones, al ser comparada con las demás técnicas de cirugía fetal.

Los autores declaran que no tienen conflicto de intereses.

REFERENCIAS

1. Corbett HJ, Humphrey GM. Pulmonary sequestration. *Paediatr Respir Rev*. 2004;5(1):59-68. DOI: 10.1016/j.prrv.2003.09.009.
2. Epelman M, Kreiger PA, Servaes S, Victoria T, Hellinger JC. Current imaging of prenatally diagnosed congenital lung lesions. *Semin Ultrasound CT MR*. 2010;31(2):141-57. DOI: 10.1053/j.sult.2010.01.002.
3. Lin MF, Xie HN, Zhao XH, Peng R, Zheng J, Peng ZP. Systemic Venous Drainage Is Associated with an Unfavorable Prenatal Behavior in Fetal Bronchopulmonary Sequestration. *Fetal Diagn Ther*. 2018;44(4):291-298. DOI: 10.1159/000485035.
4. Paladini D, Volpe P. *Ultrasound of Congenital Fetal Anomalies: Differential Diagnosis and Prognostic Indicators*, Second Edition. Boca Ratón: CRC Press; 2014. DOI: 10.4324/9780429462450.
5. Crombleholme TM, Coleman B, Hedrick H, Liechty K, Howell L, Flake AW, *et al*. Cystic adenomatoid malformation volume ratio predicts outcome in prenatally diagnosed cystic adenomatoid malformation of the lung. *J Pediatr Surg*. 2002; 37(3):331-8. DOI: 10.1053/jpsu.2002.30832.
6. Hellmund A, Berg C, Geipel A, Bludau M, Heydweiller A, Bachour H, *et al*. Prenatal Diagnosis and Evaluation of Sonographic Predictors for Intervention and Adverse Outcome in Congenital Pulmonary Airway Malformation. *PLoS One*. 2016; 11(3): e0150474. DOI: 10.1371/journal.pone.0150474.
7. Nunes C, Pereira I, Araújo C, Santo SF, Carvalho RM, Melo A, *et al*. Fetal bronchopulmonary malformations. *J Matern Fetal Neonatal Med*. 2015; 28(16):1996-2000. DOI: 10.3109/14767058.2014.984603.
8. Zhang H, Tian J, Chen Z, Ma X, Yu G, Zhang J, *et al*. Retrospective study of prenatal diagnosed pulmonary sequestration. *Pediatr Surg Int*. 2014;30(1):47-53. DOI: 10.1007/s00383-013-3434-1.
9. Adzick NS. Open fetal surgery for life-threatening fetal anomalies. *Semin Fetal Neonatal Med*. 2010;15(1):1-8. DOI: 10.1016/j.siny.2009.05.003.
10. Salomon LJ, Audibert F, Dommergues M, Vial M, Frydman R. Fetal thoracoamniotic shunting as the only treatment for pulmonary sequestration with hydrops: favorable long-term outcome without postnatal surgery. *Ultrasound Obstet Gynecol*. 2003;21(3):299-301. DOI: 10.1002/uog.76.
11. Bermúdez C, Pérez-Wulff J, Bufalino G, Sosa C, Gómez L, Quintero RA. Percutaneous ultrasound-guided sclerotherapy for complicated fetal intralobar bronchopulmonary sequestration. *Ultrasound Obstet Gynecol*. 2007;29(5):586-9. DOI: 10.1002/uog.3944.
12. Cass DL, Olutoye OO, Cassady CI, Moise KJ, Johnson A, Papanna R, *et al*. Prenatal diagnosis and outcome of fetal lung masses. *J Pediatr Surg*. 2011;46(2):292-8. DOI: 10.1016/j.jpedsurg.2010.11.004.
13. Cruz-Martínez R, Ordorica-Flores R. Secuestro broncopulmonar. Diagnóstico prenatal, factores pronóstico y tratamiento por cirugía fetal. *Ginecol Obstet Mex*. 2019;87(2):116-124. DOI: 10.24245/gom.v87i2.2691.
14. Lopoo JB, Goldstein RB, Lipshutz GS, Goldberg JD, Harrison MR, Albanese CT. Fetal pulmonary sequestration: a favorable congenital lung lesion. *Obstet Gynecol*. 1999;94(4):567-71. DOI: 10.1016/s0029-7844(99)00420-2.
15. Stocker LJ, Wellesley DG, Stanton MP, Parasuraman R, Howe DT. The increasing incidence of foetal echogenic congenital lung malformations: an observational study. *Prenat Diagn*. 2015;35(2):148-53. DOI: 10.1002/pd.4507.
16. Cruz-Martínez R, Martínez-Rodríguez M, Bermúdez-Rojas M, Magaña-Abarca C, Narvaez-Dominguez V, Rojas-Macedo A, *et al*. Fetal laser ablation of feeding artery of cystic lung lesions with systemic arterial blood supply. *Ultrasound Obstet Gynecol*. 2017;49(6):744-750. DOI: 10.1002/uog.16011.
17. Cruz-Martínez R, Nieto-Castro B, Martínez-Rodríguez M, Gámez-Varela A, Ahumada-Angulo E, Luna-García J, *et al*. Thoracic Changes after Full Laser Ablation of the Feeding Artery in Fetuses with Bronchopulmonary Sequestration. *Fetal Diagn Ther*. 2018;44(3):166-172. DOI: 10.1159/000481170.

*FOTOCOAGULACIÓN LÁSER GUIADA POR ULTRASONIDO PARA EL TRATAMIENTO DEL SECUESTRO
BRONCOPULMONAR FETAL. REPORTE DE DOS CASOS EXITOSOS EN VENEZUELA*

18. Ruano R, de A Pimenta EJ, Marques da Silva M, Maksoud JG, Zugaib M. Percutaneous intrauterine laser ablation of the abnormal vessel in pulmonary sequestration with hydrops at 29 weeks' gestation. *J Ultrasound Med.* 2007;26(9):1235-41. DOI: 10.7863/jum.2007.26.9.1235.

Recibido: 28 de febrero de 2024

Aprobado: 15 de marzo de 2024