

Geomar Dayana Zhingri-Astudillo; Sergio Oscar Palmas

<https://doi.org/10.35381/s.v.v9i1.4542>

**Relación del tratamiento de ortodoncia con las fenestraciones y dehiscencias.
Revisión de literatura**

**Relationship between orthodontic treatment and fenestrations and
dehiscences. Literature review**

Geomar Dayana Zhingri-Astudillo
gdzhingria31@est.ucacue.edu.ec
Universidad Católica de Cuenca, Cuenca, Azuay
Ecuador
<https://orcid.org/0000-0001-5944-4667>

Sergio Oscar Palmas
oscar.palmas@ucacue.edu.ec
Universidad Católica de Cuenca, Cuenca, Azuay
Ecuador
<https://orcid.org/0000-0001-9792-6579>

Recibido: 20 de diciembre 2024
Revisado: 10 de enero 2025
Aprobado: 15 de marzo 2025
Publicado: 01 de abril 2025

Geomar Dayana Zhingri-Astudillo; Sergio Oscar Palmas

RESUMEN

Objetivo: El objetivo fue desarrollar una comprensión más amplia sobre fenestraciones y dehiscencias en el tratamiento de ortodoncia. **Método:** Revisión con enfoque descriptivo, basada en la recopilación de artículos de la ortodoncia con las fenestraciones y dehiscencias, así como sus métodos diagnósticos. **Resultados y conclusiones:** La tomografía computarizada de haz cónico es el mejor método diagnóstico para determinar fenestraciones y dehiscencias. Por lo tanto, diagnosticar estas condiciones periodontales antes del tratamiento de ortodoncia es fundamental para evitar agravarlas y mantener la dentición del paciente en condiciones estables.

Descriptor: Tratamiento; ortodoncia; ortodóncico; fenestración; dehiscencia. (Fuente: DeCS).

ABSTRACT

Objective: The objective was to develop a broader understanding of fenestrations and dehiscences in orthodontic treatment. **Method:** A descriptive review based on the collection of articles related to orthodontics, fenestrations, and dehiscence, as well as their diagnostic methods. **Results and Conclusions:** Cone-beam computed tomography (CBCT) is the best diagnostic method for identifying fenestrations and dehiscences. Therefore, diagnosing these periodontal conditions before orthodontic treatment is essential to avoid worsening them and to maintain the patient's dentition in stable condition.

Descriptors: Treatment; orthodontics; orthodontic; fenestration; dehiscence. (Source: DeCS).

Geomar Dayana Zhingri-Astudillo; Sergio Oscar Palmas

INTRODUCCIÓN

El conjunto de tejidos de soporte de los dientes se conoce como periodonto, el cual está conformado por: las fibras del ligamento periodontal, cemento radicular, el hueso alveolar y la encía. El tratamiento de ortodoncia tiene como objetivos: la rehabilitación, el tratamiento de las maloclusiones y alteraciones en el crecimiento del sistema estomatognático, aumentar la estética, la función dental y del mismo modo, el fortalecimiento del estado periodontal ^{1 3}.

Sin embargo, en el grupo de pacientes tratados ortodóncicamente, la frecuencia de aparición de recesiones gingivales o dehiscencias óseas resulta más alta en comparación con la población general ⁴. Pues los tejidos periodontales se ven afectados ante las fuerzas aplicadas durante el tratamiento de ortodoncia; el cual, puede dar paso al origen de manifestaciones patológicas como fenestraciones y dehiscencias ^{5 6}. Además, los pacientes con ortodoncia pueden presentar más complicaciones periodontales porque la aparatología provoca un cambio ambiental en la cavidad bucal por la alteración en la composición de la placa bacteriana, siendo estas complicaciones las más frecuentes: gingivitis, periodontitis, recesión e hipertrofia gingival y como se ha señalado antes dehiscencias y fenestraciones. Este cambio ambiental en la cavidad bucal suele retornar a sus niveles previos tras finalizar el tratamiento ^{7 8}.

Cuando el tercio cervical de las raíces de las piezas dentales está descubierto de hueso se conoce como dehiscencia, es decir, consiste en la pérdida de altura de la cresta marginal del hueso alveolar en sentido apical, exponiéndose la zona más coronal de las raíces de las piezas dentales. Y las fenestraciones también consisten en la pérdida de hueso, pero a nivel del ápice radicular siendo cubierto este únicamente por encía. Las fenestraciones y dehiscencias se encuentran comúnmente en diferentes tipos de maloclusiones y con el tratamiento de ortodoncia se pueden provocar pérdidas óseas adicionales, complicando en sí el pronóstico, razón por lo cual es importante detectarlos antes del tratamiento para poder tratarlos o prevenirlos ⁹.

Geomar Dayana Zhingri-Astudillo; Sergio Oscar Palmas

Los principales factores asociados a la posición de las piezas dentales son los tejidos periodontales, factores oclusales, presiones de los tejidos blandos de la lengua, mejilla, labios y una variedad de hábitos orales. Proffit refiere esto como "teoría del equilibrio", donde todas las fuerzas capaces de afectar el entorno inmediato del diente deben encontrarse en equilibrio. Teniendo esto en cuenta, la interacción entre la maloclusión ortodóncica y el nivel óseo periodontal es de especial interés para profesionales ortodoncistas y periodoncistas ^{10 11}.

Existe un acuerdo generalizado para lo cual, el grosor del alveolo anterior debe considerarse un factor limitante para el tratamiento ortodóncico. Traspasar estos límites anatómicos se asocia claramente a un mayor riesgo de pérdida ósea relacionada con el tratamiento y a la formación de defectos alveolares. No obstante, estos problemas alveolares no son únicamente causados por el tratamiento de ortodoncia mal llevado, pues también se detectan en muchos pacientes no tratados con ortodoncia previamente. La prevalencia de estas alteraciones alveolares incrementa con la edad ^{12 13}.

Estos defectos deben ser detectados gracias a métodos de imagen como la tomografía computarizada de haz cónico (Cone-Beam Computed Tomography, CBCT), que permite examinarlos en tres dimensiones y a gran precisión; todas estas deficiencias dentoalveolares y las discrepancias alveolo-esqueléticas deben valorarse antes del inicio del movimiento dental y examinar las condiciones límite. La visualización de las estructuras tridimensionales de los tejidos duros y blandos con las técnicas convencionales de obtención de imágenes es inadecuada porque problemas como la superposición y la distorsión limitan la reproducción precisa de la información periodontal ¹⁴.

Un tratamiento de ortodoncia planificado y correctamente llevado con fuerzas fisiológicas, respetando los límites biológicos y una buena higiene por parte del paciente, así estemos frente a un periodonto fino las complicaciones pueden en gran medida reducirse ⁷.

Geomar Dayana Zhingri-Astudillo; Sergio Oscar Palmas

Relación del tratamiento de ortodoncia con las fenestraciones y dehiscencias

El movimiento dental ortodónico se da gracias al remodelado óseo del hueso alveolar y la cresta ósea, en pacientes sistémicamente sanos, con un periodonto sano, más el adecuado manejo de las direcciones y fuerzas de ortodoncia no tendrían qué causar defectos óseos. Las fenestraciones y dehiscencias son complicaciones frecuentes tras un tratamiento de ortodoncia ^{3 15 17}. Las fenestraciones son zonas delimitadas donde la raíz del diente está expuesta por la ausencia de hueso cortical, en la zona dentoalveolar radicular, pero sin afectar al margen óseo, esta parte expuesta de la raíz se encuentra cubierta solo por periostio y encía, mientras que las dehiscencias se describen como la ausencia de hueso en la zona dentoalveolar crestal. Estas pueden ser causadas por varios factores etiológicos como: la inserción del frenillo, apiñamiento dentario, variabilidad de disposición ósea, forma y tamaño de los dientes que determinan el grosor y consecuente susceptibilidad de estos defectos, fenómenos eruptivos, inclinación y angulación dentaria, tratamiento de ortodoncia, iatrogenias de restauraciones y de implantes dentales que producen fenestraciones, inflamación periodontal y hábitos del paciente. La zona de hueso crestal se conceptualiza a la región del alveolo que va desde la unión cemento-esmalte hasta cuatro milímetros hacia apical. La zona radicular dentoalveolar comienza en la base de la zona crestal extendiéndose a lo largo de la raíz del diente, por lo que su longitud está condicionada de las longitudes de cada pieza dental ¹⁸.

Clasificación de los fenotipos óseos dentoalveolares

En las dos zonas (crestal y radicular) se puede clasificar como grueso y delgado, se considera grueso cuando es de un grosor ≥ 1 milímetro, y delgado cuando tiene un espesor menor a 1 milímetro ¹⁸.

Fenotipos óseos dentoalveolares crestal-radicales

- Fenotipo grueso grueso: La zona crestal y zona radicular son gruesos.
- Fenotipo grueso delgado: La zona crestal es gruesa y la zona radicular delgada.

Geomar Dayana Zhingri-Astudillo; Sergio Oscar Palmas

- Fenotipo delgado grueso: La zona crestal es delgada y la zona radicular es gruesa.
- Fenotipo delgado: La zona crestal y zona radicular son delgadas 18.

MÉTODO

Dado el enfoque exploratorio y la amplitud de esta temática, con la finalidad de ampliar conocimientos sobre la relación del tratamiento de ortodoncia con las fenestraciones y dehiscencias se ha realizado una revisión literaria capaz de sintetizar los datos e información presente del tema.

La revisión de la literatura encargada de recopilar información sobre la relación del tratamiento de ortodoncia con las fenestraciones y dehiscencias se realizó mediante la búsqueda electrónica extensiva en diversas bases de datos digitales como Pubmed, Google Academic, Springer y Taylor y Francis. La búsqueda de la información se realizó desde el año 2015 al 2025 en idioma inglés y español.

A partir de la pregunta de investigación, la estrategia de búsqueda se basó en términos Medical Subject Heading (MeSH) y términos en los Descriptores en Ciencias de la Salud (DeCs) y términos abiertos, se utilizaron descriptores controlados e indexados para cada una de la base de datos, de esta revisión de alcance, uniéndolos con operadores booleanos OR, AND y NOT. (Tabla 1 y Figura 1).

Tabla 1.
Estrategia de búsqueda.

Estrategia de búsqueda	Palabras claves o descriptores de colección de bases de datos
PUBMED	Palabras claves o descriptores de colección de bases de datos
TAYLOR Y FRANCIS	(((treatment) AND (orthodontics)) OR (orthodontic)) AND (fenestrations) AND (dehiscences)
SPRINGER	[Keywords: treatment] AND [All: orthodontics] AND [All: dehiscences] AND [All: fenestrations] AND [Publication Date: (01/01/2015 TO 31/03/2025)]
GOOGLE ACADÉMICO	207 Result(s) for 'orthodontic AND treatment AND with AND fenestrations AND dehiscences AND (orthodontic OR fenestrations OR dehiscences)' within 2015 - 2025

Elaboración: Los autores.

Geomar Dayana Zhingri-Astudillo; Sergio Oscar Palmas

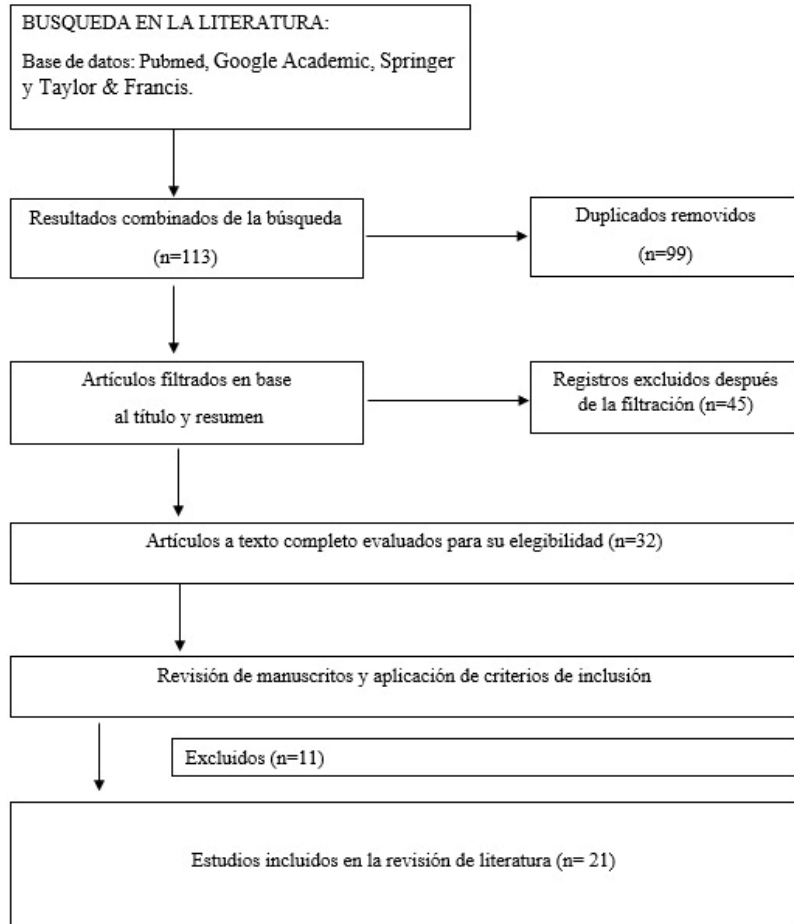


Figura 1. Diagrama de flujo de selección de artículos.

Elaboración: Los autores.

Para la selección de estudios de interés, se basó en los siguientes criterios de inclusión y exclusión:

Criterios de Inclusión

- Estudios clínicos controlados aleatorizados (ECA).
- Artículos publicados en los últimos diez años.
- Estudios realizados en humanos.
- Artículos centrados en el estudio de las fenestraciones y dehiscencias.
- Estudios sobre estas alteraciones y su relación con el tratamiento de ortodoncia.

Geomar Dayana Zhingri-Astudillo; Sergio Oscar Palmas

- Estudios clínicos controlados aleatorizados enmascarados (ECAe).
- Estudios de revisión de literatura.
- Estudios de revisión sistemática con y sin meta-análisis.
- Artículos en inglés-español relacionados con fenestraciones y dehiscencias en el tratamiento de ortodoncia.

Criterios de Exclusión

- Estudios no realizados en humanos.
- Artículos no relacionados a la ortodoncia con fenestraciones y dehiscencias.
- Tesis.
- Estudios epidemiológicos.
- Cartas al editor.
- Artículos que no estén en las revistas indexadas.
- Artículos en un idioma diferente al español e inglés.

Aspectos éticos

Desde el punto de vista ético esta investigación es considerada como sin riesgos, debido a ser un estudio secundario cuya fuente es documental, sin requerirse de ningún consentimiento informado, debido a la ausencia de intervención clínica y de experimentación en humanos.

RESULTADOS

Para esta revisión se estableció un registro de base de datos siendo: 42 artículos de Pubmed 8 Google Academic, 62 Springer y 1 Taylor y Francis, estableciendo un total de N= 113 estudios. Se realizó un primer cribado dejando 113 artículos; luego de esta selección, se eliminó la bibliografía duplicada, quedando 99 artículos. Después de verificar todos los registros, se excluyeron 78 estudios sin cumplir los criterios de selección, lo cual permitió identificar 21 artículos adecuados para esta revisión de literatura. En esta revisión se consideró que los estudios de revisión de la literatura

Geomar Dayana Zhingri-Astudillo; Sergio Oscar Palmas

representaron el 24%, de estudios observacionales el 19%, revisiones sistemáticas 10%, estudios de validación 5%, revisiones narrativas 9%, estudios controlados aleatorizados 5%, libros 5%, estudios de cohorte 14% y estudios transversales 9%. Para el diagnóstico de estos defectos óseos las tomografías computarizadas de haz cónico son la herramienta esencial permitiendo una visualización en los tres planos del espacio facilitando la planificación del tratamiento ¹⁵. Los movimientos de ortodoncia que la literatura asocia mayormente con fenestraciones y dehiscencias son movimientos horizontales vestibulo lingual y movimientos de retrusión e intrusión. Las fuerzas de ortodoncia sostenidas afectan tanto al hueso alveolar como al ligamento periodontal, cuando estas fuerzas son excesivas, se comprimen los capilares sanguíneos, ocasionando necrosis aséptica en zonas colapsadas del ligamento periodontal, estas áreas, conocidas como zonas hialinizadas, necesitan ser reestructuradas por células vecinas, con la participación de osteoclastos en un proceso conocido como reabsorción basal ¹⁵. La fuerza óptima es aquella capaz de ocasionar el movimiento dentario, pero sin causar daño biológico ^{15 19}

Fuerzas ideales en ortodoncia según el tipo de movimiento dental

Las fuerzas deben ser biológicamente compatibles, es decir ligeras para producir el remodelado óseo, pero sin producir daño a los tejidos circundantes. (Tabla 2 y Tabla 3). Los valores dependen en parte del tamaño de la pieza dental, las fuerzas más bajas son valores apropiados para los incisivos y los valores más altos son para los dientes multirradiculares ^{20 21}.

Geomar Dayana Zhingri-Astudillo; Sergio Oscar Palmas

Tabla 2.

Fuerzas ortodóncicas recomendadas según el tipo de movimiento dental.

Tipo de movimiento	Fuerza ideal
Intrusión	10 a 20 gramos
Extrusión	35 a 60 gramos
Inclinación	35 a 60 gramos
Rotación	35 a 60 gramos
Traslación	70 a 120 gramos
Movimiento radicular (torque)	50 a 100 gramos
Expansión	100 a 200 gramos

Elaboración: Los autores.

Relación de las fuerzas de ortodoncia con fenestraciones y dehiscencias.

Existen diversas causas para las fenestraciones y dehiscencias como es un tratamiento de ortodoncia mal llevado, la inserción anómala de frenillos, apiñamiento dental, restauraciones desbordantes, cicatrices postquirúrgicas y trauma oclusal. La revisión literaria indica una mayor prevalencia de dehiscencias en la mandíbula, y de fenestraciones en el maxilar, la dehiscencia es más frecuente en el primer premolar inferior (37,56%) y en canino inferior (13,49%) y los dientes más comúnmente afectados por las fenestraciones son los incisivos y caninos superiores con una prevalencia alrededor del 13,5 % a 39,5% ¹⁵.

Diagnóstico a través de tomografía computarizada con beam de las dehiscencias y fenestraciones

Valorar los fenotipos dentoalveolares óseos se vuelven crucial en el tratamiento de ortodoncia, pues un paciente con un fenotipo delgado delgado se vuelve más propenso a presentar fenestraciones y dehiscencias durante el tratamiento de ortodoncia, en contraste, un paciente con un fenotipo grueso delgado será menos propenso a presentar durante el tratamiento de ortodoncia dehiscencias, pero sí tendrá mayor riesgo de presentar fenestraciones ¹⁸.

Geomar Dayana Zhingri-Astudillo; Sergio Oscar Palmas

Tabla 3.

Fuerzas ortodóncicas recomendadas según el tipo de movimiento dental asistidos por microtornillos.

Tipo de movimiento	Fuerza ideal
Distalización de molares	150–250 gramos
Mesialización de molares	150–200 gramos
Retracción del sector anterior (tras extracciones)	100–150 gramos por lado

Elaboración: Los autores.

Para identificar estas lesiones:

- a) Se elige el plano axial, con cortes a nivel de la unión cemento-adamantina.
- b) Se visualiza el diente en planos coronal y sagital para localizar referencias anatómicas.
- c) Se mide la distancia desde la unión cemento-adamantina al borde de la cresta alveolar para dehiscencias, y desde el borde coronal al apical de la fenestración para fenestraciones.
- d) Se considera dehiscencia si la distancia supera los 2 mm y fenestración si es mayor a 0 mm 15 22 23.

También se evalúa el grosor óseo mediante cortes axiales en distintos niveles (coronal, medio y apical), tanto en vestibular como lingual/palatino 22 24.

DISCUSIÓN

En este sentido, Jing Chen et al. menciona lo siguiente: la mayoría de los pacientes presenta un fenotipo delgado en la zona anteroinferior, y el movimiento de inclinación excesiva de los dientes anteriores provoca dehiscencia ósea. A su vez aporta lo siguiente: en los pacientes adultos la tasa de remodelación ósea y gingival es menor en comparación con los adolescentes, hace hincapié en la importancia de realizar un incremento del tejido blando periodontal previo al tratamiento de ortodoncia como forma de prevenir estas complicaciones óseas ²⁵.

Geomar Dayana Zhingri-Astudillo; Sergio Oscar Palmas

Mientras que Yang et al. evaluó la prevalencia de dehiscencias en tomografías computarizadas de 108 pacientes y encontró 11,55% dehiscencias en la mandíbula y 5,37% en el maxilar. Y las piezas dentales más afectadas fueron los primeros premolares inferiores con 37,56%, los caninos inferiores con 13,49%, los primeros molares superiores con 10,08%, los segundos premolares inferiores 9,95% y finalmente los primeros premolares superiores con 8,65% y en cuanto a géneros los hallazgos fueron mayores en mujeres ²⁶.

Para Tite et al. las fenestraciones en el maxilar son los defectos óseos prevalentes, especialmente a nivel de los incisivos laterales y las dehiscencias se presentan en mayor porcentaje en la mandíbula y respecto a géneros, confirma una mayor frecuencia en mujeres ²⁷. Mientras tanto, otros autores como Vásquez et al. manifiestan una mayor severidad de las lesiones óseas, en pacientes clase III sometidos a ser tratados orto quirúrgicamente, en los cuales hubo dehiscencia en el 100% de los caninos inferiores, atribuido a la retro posición dentro del arco mandibular ²⁸.

De ese modo, Alsino et al. diagnosticaron la presencia de fenestraciones y dehiscencias con tomografía computarizada y la compararon con el diagnóstico de examen clínico y la proporción de dehiscencias diagnosticadas en las imágenes de la tomografía fue aproximadamente dos veces y media mayor que la encontrada en el examen clínico directo, es decir, 42,7% frente a 17,7% respectivamente. Y la proporción de fenestraciones fue casi tres veces mayor encontradas en las tomografías que en el examen clínico, es decir 39,5% frente a 13,5% ²³.

En cuanto a Jager F et al. estudió los cambios óseos del hueso periodontal tras el movimiento de ortodoncia, indicando que el tratamiento de ortodoncia provoca pérdida de grosor y altura ósea, favoreciendo la aparición o agravamiento de dehiscencias y, potencialmente, fenestraciones. El 80% de las piezas dentales mostró un aumento en la profundidad de las dehiscencias vestibulares y linguales con valores promedio de 0.82 mm y 0.57 mm respectivamente. Se registró una mayor pérdida vertical en la mandíbula en comparación con el maxilar, aunque en el maxilar presentó una mayor disminución en grosor óseo, especialmente en premolares y molares ¹².

Geomar Dayana Zhingri-Astudillo; Sergio Oscar Palmas

Coincidiendo con lo expuesto por Kalina et al. cuando los movimientos no se controlan adecuadamente y se extiendan más allá de las corticales óseas van a inducir dehiscencias o fenestraciones, además, señala una etiología multifactorial en el desarrollo de dehiscencias durante el tratamiento ortodóncico incluyendo la trayectoria, intensidad y duración de las fuerzas ortodóncicas, el tamaño y la posición inicial de la pieza dentaria, la anatomía del ósea dentoalveolar, el trauma oclusal, el riesgo a la placa dentobacteriana, los hábitos orales y la respuesta biológica individual a las fuerzas ortodóncicas ⁴.

El estudio de Sheng et al. analiza la incidencia de dehiscencias y fenestraciones en dientes anteriores antes y después del tratamiento de ortodoncia, donde identificó las dehiscencias de los incisivos inferiores en un porcentaje de 30,95% por vestibular antes del tratamiento de ortodoncia y tras el tratamiento de ortodoncia estas aumentaron a un 50%. Por otro lado, las tasas de fenestraciones y dehiscencias en los dientes anterosuperiores no mostraron variaciones estadísticamente relevantes ⁵. En concordancia con lo mencionado por Sun et al. los defectos óseos se dan mayormente en los dientes anteroinferiores y añade que, para los pacientes Clase III esquelética, el tratamiento de ortodoncia asistido con corticotomía es prometedor para mejorar las dehiscencias y fenestraciones, así como tiene el potencial de proteger a las piezas dentales anterosuperiores y anteroinferiores de desarrollar estos defectos óseos en el futuro ⁹.

CONCLUSIONES

Es fundamental realizar un diagnóstico periodontal del paciente previo al tratamiento de ortodoncia para no agravar problemas como las fenestraciones y dehiscencias, la tomografía computarizada de haz cónico es el método más adecuado para detectar estos defectos óseos. Un diagnóstico ortodóncico integral incluyendo diagnosticar los defectos óseos periodontales ayuda a reducir los efectos negativos del movimiento dental sobre la estructura ósea.

Las fenestraciones y dehiscencias son defectos óseos que pueden ocasionarse con un tratamiento de ortodoncia mal llevado, o agravarse al no ser diagnosticadas previo

Geomar Dayana Zhingri-Astudillo; Sergio Oscar Palmas

al tratamiento de ortodoncia, los movimientos ortodóncicos más relacionados con estos defectos óseos son los desplazamientos en sentido vestíbulo lingual y movimientos dentales de intrusión y retrusión. Entre los factores que predisponen están el trauma oclusal, la inserción anómala de frenillos y el apiñamiento dental.

El movimiento ortodóncico depende de la remodelación ósea inducida por el ligamento periodontal, las fuerzas de ortodoncia deben ser controladas y bien distribuidas para evitar efectos adversos y de factores biológicos individuales, como la calidad y densidad del hueso. Pacientes con huesos más delgados o con un historial de pérdida ósea pueden ser más propensos a sufrir fenestraciones o dehiscencias, incluso con movimientos ortodóncicos moderados.

Las fenestraciones son frecuentes en el maxilar con una prevalencia de entre 13.5% a 39.5% para los incisivos y caninos superiores, las dehiscencias son más frecuentes en la mandíbula a nivel de los caninos inferiores y de los primeros premolares inferiores con 13,49% y 37,56% respectivamente, estos no son valores bajos precisamente, es por eso, la importancia del diagnóstico para poder personalizar el tratamiento, pues la planificación de los movimientos dentales acorde con las características individuales de la estructura ósea es esencial para un tratamiento seguro y exitoso.

CONFLICTO DE INTERÉS

Los autores declaran que no tienen conflicto de interés en la publicación de este artículo.

FINANCIAMIENTO

No se ha recibido financiamiento.

AGRADECIMIENTO

A todos Universidad Católica de Cuenca y colaboradores del proceso investigativo.

Geomar Dayana Zhingri-Astudillo; Sergio Oscar Palmas

REFERENCIAS CONSULTADAS

1. Qali M, Tanna N, Chung CH. Periodontal considerations in orthodontic treatment: hard and soft tissue grafting. *Clin Investig Orthod*. 2022;81(1):1-11.
2. Valeria T, Ortega L, Roosevelt R, Montiel R. Methods of obtaining working or study models of children with cleft lip and palate: A systematic review. *Research, Society and Development*. 2023;12(2):e1412239912. <https://n9.cl/oaltr>
3. Bustamante Quichimbo D del C, Puebla Ramos L, Pesantez Solano SM, Ramos Montiel RR. Capítulo 3. Etiología, clasificación, diagnóstico y tratamiento de las maloclusiones en niños mediante el uso de aparatos bimaxilares de ortopedia funcional maxilar. *Sociedad del Conocimiento: Resultados de investigaciones universitarias*. 2023;76-101. <https://n9.cl/6vkq6>
4. Kalina E, Grzebyta A, Zadurska M. Bone Remodeling during Orthodontic Movement of Lower Incisors—Narrative Review. *Int J Environ Res Public Health*. 2022;19(22):1-12.
5. Sheng Y, Guo HM, Bai YX, Li S. Dehiscence and fenestration in anterior teeth: Comparison before and after orthodontic treatment. *J Orofac Orthop*. 2020;81(1):1-9.
6. Chang Cha D et al.. The effects of dehiscence and fenestration before orthodontic treatment on external apical root resorption in maxillary incisors. *Am J Orthod Dentofacial Orthop*. 2021;160(6):814-24.
7. Zhunio Ordóñez K, Sacaquirin Zhunio PC. Efectos de los tratamientos de ortodoncia en los tejidos periodontales. *Rev Científica Especialidades Odontológicas UG*. 2023;6(1):75-85.
8. Trelles Méndez JA, Toledo Jimenez JA, Jumbo Alba JD, Iñiguez Pérez MM, Ramos Montiel RR, Ramírez Romero DE. Morfología cefalométrica de la sínfisis del mentón en individuos jóvenes de la ciudad de Quito-Ecuador. *Odontología Vital*. 2021;39-48.
9. Sun L, Yuan L, Wang B, Zhang L, Shen G, Fang B. Changes of alveolar bone dehiscence and fenestration after augmented corticotomy-assisted orthodontic treatment: a CBCT evaluation. *Prog Orthod*. 2019;20(1).
10. Meyer-Marcotty P, Klenke D, Knocks L, Santander P, Hrasky V, Quast A. The adult orthodontic patient over 40 years of age: association between periodontal bone loss, incisor irregularity, and increased orthodontic treatment need. *Clin Oral Investig*. 2021;25:6357-64. <https://doi.org/10.1007/s00784-021-03936-2>

Geomar Dayana Zhingri-Astudillo; Sergio Oscar Palmas

11. Ramos Montiel RR. Theoretical epistemic foundation of the maxillofacial cranio-cervico diagnosis Fundamento teórico epistémico del diagnóstico cráneo-cérvico maxilofacial. *Rev Mex Ortodon.* 2022;7(4):180-2.
12. Jager F, Mah JK, Bumann A. Peridental bone changes after orthodontic tooth movement with fixed appliances: A cone-beam computed tomographic study. *Angle Orthod.* 2017;87(5):672-80.
13. Bustos-Bravo AI, Ramos-Montiel RI, Bustos Bravo A, Ramos Montiel R. Correlación tomográfica de la distancia transversal maxilar y la inclinación de molares permanentes superiores en adultos clase I esquelética. *Polo del Conocimiento.* 2022;7(4):1806-22. <https://n9.cl/hcpk6>
14. Wang CW, Yu SH, Mandelaris GA, Wang HL. Is periodontal phenotype modification therapy beneficial for patients receiving orthodontic treatment? An American Academy of Periodontology best evidence review. *J Periodontol.* 2020;91(3):299-310.
15. Benza RM. Evaluación tomográfica de las dehiscencias y fenestraciones producidas en pacientes post ortodoncia. Una revisión de la literatura. *Kiru.* 2019;16(4):187-93. <https://n9.cl/r3818>
16. Ramos Montiel R, Puebla Ramos L, Palmas S, Oyen J, Cabrera Padrón MI, Espinoza Arias J, et al. Biology and Mechanobiology of the Tooth Movement during the Orthodontic Treatment. *IntechOpen.* 2024. <https://n9.cl/f7au0>
17. Pulgarin Fernandez CM, Campoverde Torres CH, Zapata Hidalgo CD, Calderon Barzallo ML, Ramos Montiel RR. Capítulo 5. Estimación tridimensional de la porción condilar en adultos jóvenes con normo-oclusión de la ciudad de Cuenca-Ecuador. *Sociedad del Conocimiento: Resultados de investigaciones universitarias.* 2023;120-39. <https://n9.cl/21emm>
18. Mandelaris GA, Vence BS, Rosenfeld AL, Forbes DP. A Classification System for Crestal and Radicular Dentoalveolar Bone Phenotypes. *Int J Periodontics Restorative Dent.* 2013;33(3):289-96.
19. Tepedino M, Franchi L, Fabbro O, Chimenti C. Post-orthodontic lower incisor inclination and gingival recession—a systematic review. *Prog Orthod.* 2018;19(1).
20. Proffit W, Fields H, Sarver D. *Ortodoncia Contemporánea.* 5th ed. ELSEVIER; 2014.
21. Gutiérrez P, Ramos P, Milagros E, Narváez B, Aguilar A. Microtornillos: Una revisión. *Av Periodon Implantol.* 2014.

Geomar Dayana Zhingri-Astudillo; Sergio Oscar Palmas

22. Sun L, Zhang L, Shen G, Wang B, Fang B. Accuracy of cone-beam computed tomography in detecting alveolar bone dehiscences and fenestrations. *Am J Orthod Dentofacial Orthop.* 2015;147(3):313-23.
23. Alsino HI, Hajeer MY, Alkhouri I, Murad RMT. The Diagnostic Accuracy of Cone-Beam Computed Tomography (CBCT) Imaging in Detecting and Measuring Dehiscence and Fenestration in Patients With Class I Malocclusion: A Surgical-Exposure-Based Validation Study. *Cureus.* 2022;1-15. <https://doi.org/10.7759/cureus.22789>
24. Roque-Torres GD, Meneses-López A, Bóscolo N, De Almeida SM, Neto FH. La tomografía computarizada cone beam en la ortodoncia, ortopedia facial y funcional. *Rev Estomatol Herediana.* 2015;25(1):60-77.
25. Chen J, Lv J, Zhang F, Zhang W, Wang Y, Xu Y, et al. Efficacy of periodontal soft tissue augmentation prior to orthodontic treatment on preventing gingival recession: Study protocol for a randomised controlled trial. *BMJ Open.* 2022;12(12).
26. Yang Y, Yang H, Pan H, Xu J, Hu T. Evaluation and New Classification of Alveolar Bone Dehiscences Using Cone-beam Computed Tomography in vivo. *Int J Morphol.* 2015;33(1):361-8.
27. Tite Naranjo N, García MY, Pérez RA, López TO. Espesor de la tabla cortical mediante tomografía computarizada Cone beam. *Rev Científica Mundo de la Investigación y el Conocimiento.* 2019;740-51.
28. Vásquez Cabrejos CDP, Romero Tapia P, Rivas Romero G, Sedano Balbin G. Severidad de dehiscencias y fenestraciones en pacientes orto quirúrgicos con maloclusión Clase III evaluados con tomografía computarizada cone beam. *Odontología Sanmarquina.* 2020;23(1):5-12.