

FASES INTERMEDIAS Y SIMULTÁNEAS DE LOS SÍNDROMES CRÓNICOS DE LA INTOXICACIÓN POR CONSUMO DE GENOTIPOS DEL *Pteridium* EN BOVINOS.

Intermediate and Simultaneous Phases of the Chronic Syndromes of the Poisoning by Ingestion of Genotypes of the *Pteridium* in Bovines.

Alfredo Sánchez-Villalobos¹, João Paulo Elsen Saut², Ighor Augusto de Almeida³ y Gizelle Sánchez-Cómbita⁴

¹ Unidad de Investigaciones Clínicas. Facultad de Cs. Veterinarias. La Universidad del Zulia, Venezuela.

E-mail: saucow33@cantv.net. ² Departamento de Clínicas Veterinárias, Centro de Ciências Agrárias, Universidade Estadual de Londrina, Brasil. ³ Faculdade Integrado de Campo Mourão. Hospital Veterinário, Grandes Animais Clínica Médica e Cirúrgica e Reprodução, Brasil. ⁴ Estudiante, Facultad de Ingeniería. La Universidad del Zulia, Venezuela.

RESUMEN

Fueron estudiados tres bovinos adultos, hembras, provenientes de una propiedad rural semi extensiva y tradicional del municipio Roncador, estado de Paraná, Brasil que presentaron neoplasias simultáneas en vejiga urinaria y tracto digestivo anterior, asociadas al consumo espontáneo de genotipos del *Pteridium*. La edad de los animales varió entre cinco y medio a siete y medio años. La sintomatología clínica observada incluyó: pérdida de la condición corporal y emaciación progresiva; disnea y respiración ruidosa; aumento del volumen externo a nivel orofaríngeo, disfagia relativa, salivación y halitosis; y hematuria intermitente o microhematuria. Los principales hallazgos macro y microscópicos interesaron la lengua, orofaringe, esófago, cardías y vejiga urinaria, consistiendo en papilomas, papilomas en fase de transformación para carcinomas y carcinomas de las células escamosas. Correspondiendo a lesiones malignas las de ubicación más anterior (lengua y orofaringe) y benignas, el resto. A nivel de lengua y orofaringe se observó evolución maligna de papilomas a carcinoma de las células escamosas con diverso grado de diferenciación celular y carcinoma epidermoide invasivo bien caracterizado. En esófago, se diagnosticó papiloma escamoso, mientras en vejiga urinaria se evidenciaron lesiones múltiples de carácter erosivo y/o papilar. Las lesiones papilomatosas, variables en número y tamaño, contenían tres fases de desarrollo: incipiente, activo y en regresión. Las evidencias epidemiológicas, clínicas, macro e histomorfológicas refuerzan las observaciones que sugieren que los signos y lesiones corresponde a fases y/o síndromes de

una misma patología, determinada por el consumo de genotipos del *Pteridium*; intoxicación que ocurre como respuesta a una compleja relación epidemiológica multifactorial, donde una estrecha correlación entre los principios tóxicos del helecho y la infección por Papilomavirus bovino, parece jugar importante papel en la patogénesis de tumores y transformación maligna de las células por alteraciones del proto oncogen H-ras y del gen tumor-supresor p53.

Palabras clave: Hematuria enzoótica bovina, *Pteridium*, síndrome digestivo anterior, ptaquilósido, papilomavirus bovino tipo 2 y 4.

ABSTRACT

Three adult female bovines coming from a semi extensive and traditional property located at the Roncador Municipality, Paraná State, Brazil, were studied due to they presented simultaneous neoplasias in urinary bladder and upper alimentary syndrome associated to the spontaneous consumption of the *Pteridium* genotype. The animal's age varied between five years and a half and seven years and a half. The clinical symptomatology seen included: body conditions loss, progressive emaciation, dyspnea and noisy breathing, rise of the external volume in oropharynx level, relative dysphagia, salivation and halitosis; and intermittent hematuria or microhematuria. The main findings macro and microscopical were important in tongue, esophagus, oropharynx, cardia and urinary bladder consisting of papillomas, papillomas in transition to carcinomas and squamous cells. Of then, the upper locations (tongue and oropharynx) were considered malignant injuries and benign the

rest. To the tongue and oropharynx level a malignant transition of squamous cells from papillomas to carcinoma was seen. In esophagus, squamous papilloma was diagnosed, meanwhile in urinary bladder multiple injuries with erosive and/or papillary character were present. It is peculiarized by a diverse degree of cellular differentiation and invasive epidermoide carcinoma well characterized. The papilomatous injuries, irregular in number and size, were constituted by three development phases: incipient, active and in regression. Epidemiological, clinical, macro and histomorphological findings support other researchers' papers that suggest that the signs and injuries match with phases and/or a same pathology's syndromes, determined by the consumption of the *Pteridium* genotype. The intoxication can be seen as a direct answer to a complex multifactorial epidemiologic relation, where there is a narrow connection between the toxic principles of the bracken fern and the infection for bovine papillomavirus. This bond seems to play an important role in the tumors pathogenesis and malignant transformations of the cells due to alterations of the proto oncogen H-ras and the tumor suppressor gene.

Key words: Bovine enzootic hematuria, *Pteridium*, upper alimentary syndrome, ptaquiloside, papillomavirus bovine type 2 and 4.

INTRODUCCIÓN

El consumo de especies, subespecies, variedades, híbridos, ecotipos y quimiotipos del helecho de los pastos (*Pteridium spp.*) causa una intoxicación frecuente en los bovinos explotados en el estado de Paraná, Brasil [2, 7, 8, 10, 12, 14, 21, 24, 30, 31, 34] y en muchas partes del mundo [5, 9, 15, 19, 20, 23, 25 - 28]. La patología tiene variadas formas de presentación, agudas o crónicas. Entre las crónicas se describe la Hematuria Enzootica Bovina (HEB) y el Síndrome Digestivo Anterior (SDA); la aguda, incluye al denominado Síndrome Hemorrágico.

Dado que el ordenamiento taxonómico del género *Pteridium* aún no ha sido esclarecido por completo, varios investigadores a nivel mundial [2, 6, 27-29] han preferido identificarlo mediante el uso de una nomenclatura genérica que incluya todas y cada una de las formas existentes o por comprobarse, este término único se define como genotipos. Siguiendo esa misma filosofía, en este informe se asume la definición de genotipos del *Pteridium* para referirse a cualquiera de las múltiples variaciones morfológicas, de plasticidad ecológica y diferencias químicas encontradas.

El consumo de pequeñas cantidades (<10 g/kg/día) de la maleza durante un tiempo prolongado [2, 7, 10, 12, 19, 24, 26, 27, 31, 32, 33], conlleva a la aparición de los síndromes crónicos, donde la acción viral parece jugar un papel importante [3 - 6, 15 -17, 24, 28, 31, 35], pero hasta ahora indefinido. La forma aguda, responde a la ingestión de mayores montos del helecho en un corto periodo de tiempo [3, 19, 24, 28, 34].

En el estado de Paraná (Brasil) ha sido constatada la presencia del *Pteridium* en toda su extensión [14, 24, 31, 32]; y se han relatado informes de intoxicaciones agudas [2, 7, 10, 12, 14, 32] y crónicas: HEB [2, 7 - 9, 12, 14, 21, 24, 26, 33, 35] y SDA [6 - 9, 12, 14, 24, 31, 33]. Sin embargo, pese a haber sido reconocida la coexistencia de casos de HEB y SDA por varios investigadores [2, 6, 8, 16, 19, 21, 24, 31, 33], hasta el momento no se ha realizado una evaluación integral de las características que los circundan y determinan.

Por dicho razonamiento, el presente informe pretende dar a conocer, evaluar y analizar las características epidemiológicas, clínicas, macroscópicas e histopatológicas que envuelven a la presencia concurrente de HEB y SDA en bovinos provenientes de una explotación del estado de Paraná (Brasil) a fin de apoyar a dimensionar su epizootiología, contribuir en la discusión sobre la posible participación viral y favorecer el diseño de estrategias dirigidas a minorizar las pérdidas económicas.

MATERIALES Y MÉTODOS

Se desarrolló una investigación descriptiva [1] en una finca ubicada en el municipio Roncador, jurisdicción de la región Campo Mourão, en la zona Centro Occidental del estado de Paraná, Brasil, caracterizada por un clima subtropical y una altitud de 762 msnm [11], que posee antecedentes relacionados a HEB y descripción de casos aislados e individuales del SDA, donde el Servicio de Grandes Animales, Clínica Médica, Cirugía y Reproducción del Hospital Veterinario adscrito a la *Faculdade Integrado de Campo Mourão*, identificó tres animales sospechosos de la intoxicación por consumo del helecho, razón por la cual se decidió un estudio integral de la problemática.

El análisis de los casos incluyó las siguientes herramientas: inspección cercana de las áreas de pastoreo e identificación de malezas; encuesta epidemiológica y anamnesis; valoración clínica de los animales y muestreo de orina; estudio macroscópico y posterior evaluación histopatológica de las lesiones, tras la necropsia de uno de los animales.

La identificación de malezas en las áreas de pastoreo se realizó por observación experta detallada de las características de cada especie vegetal que crecía fuera de lugar e invadían los pastizales, concentrando la evaluación en aquellas que pudiesen resultar perjudiciales para la salud bovina [32]. La encuesta epidemiológica [1] recogió aspectos generales y específicos relacionados con la educación, formación y capacitación del propietario; manejo de pastos, forrajes y alimentación suplementaria; manejo animal; control de malezas (helecho, en especial) y sanidad animal, buscando incluir todos los aspectos que definían el funcionamiento de la finca. Posteriormente, se recogieron de forma amplia los antecedentes (anamnesis) de la finca sobre la toxicosis [22].

El examen físico y la evaluación clínica [22] de los animales involucrados se efectuó a través de los métodos de inspección, auscultación, palpación y percusión, interesando es-

pecialmente al aparato digestivo y urinario. La eutanasia fue aplicada al animal en peor estado físico y la necropsia de campo respectiva [13], evaluando y tomando muestras de órganos y tejidos. Las lesiones fueron fotografiadas, recolectadas las muestras y fijadas en formalina al 10% para ser procesadas por técnicas rutinarias histopatológicas en el servicio de anatomía patológica privado "Doctor Soto Bracho", realizando coloraciones de Hematoxilina y Eosina [13].

La investigación consistió en llegar a conocer las situaciones, costumbres y actitudes predominantes a través de la descripción exacta de las actividades, objetos, procesos y personas. Su meta no se limitó a la recolección de datos, sino a la predicción e identificación de las relaciones que existen entre las variables. Los investigadores no son meros tabuladores, sino que recogen los datos sobre la base de una teoría, exponen y resumen la información de manera cuidadosa y luego analizar minuciosamente los resultados, a fin de extraer generalizaciones significativas que contribuyan al conocimiento [1].

RESULTADOS Y DISCUSIÓN

Inspección cercana de las áreas de pastoreo e identificación de malezas

El estudio de las características botánicas y agroecológicas de las especies vegetales que desplazan y/o compiten con el cultivo de pastos permitió la identificación de dos tipos diferentes de plantas que se consideraron dañinas para la salud de los bovinos de la finca (TABLA I). De esa forma, fue posible reconocer y clasificar, en orden de importancia, en atención al grado de infestación presente, a las malezas: genotipos del *Pteridium* y *Senecio spp.*

Dado que existe sólidas evidencias que demuestran diferencias entre la signología clínica y lesiones patológicas producidas por la intoxicación de cada una de ellas [18, 32], no fue considerado necesario recurrir al estudio taxonómico ni toxicológico de esas especies vegetales, tampoco se consideró relevante incluir estos como objetivos de la investigación.

De los datos resalta la significativa presencia de plantas dañinas, que pese a ser reconocidas como tal, reciben escasa

atención por parte de la gerencia de la finca, aspecto este que determina una presencia variable (TABLA I). Sin embargo, la cantidad del *Pteridium* -en un momento dado- no es proporcional a la tasa de positividad de la toxicosis [28], dado que son los rebrotes tiernos y las plantas jóvenes, cuya presencia suele pasar desapercibida, las que resultan palatables y mayormente tóxicas para los bovinos [18, 28, 32].

Esta condición fue evidenciada durante el estudio, FIG. 1, demostrándose que esas formas inmaduras del helecho son ingeridas en forma accidental al formar parte del bocado durante el consumo voluntario de pastos, dado que el helecho joven se mimetiza con la estructura de los pastos (*Braquiaria brizanta* y *Cynodon nlemfuensis*), conllevando a un bocado denso de volumen variable, según la calidad del forraje consumido. Este particular hallazgo pudiese explicar el consumo espontáneo del helecho por parte de los bovinos explotados en áreas infestadas por la maleza. Si bien, ello no descarta el desarrollo de hábito o vicio por su consumo, perspectiva que en forma repetida ha sido descrita por varios investigadores [8, 10, 19, 24, 32].



FIGURA 1. CONDICIONES FITOSOCIOLÓGICAS DEL HELECHO: PRESENCIA DE REBROTOS Y PLANTAS JÓVENES/ CONDITIONS OF THE BRACKEN FERN: PRESENCE OF SPROUTS AGAIN AND YOUNG PLANTS.

TABLA I
INSPECCIÓN DE LAS ÁREAS DE PASTOREO: MALEZAS, PATOLOGÍAS Y FITOSOCIOLOGÍA/
INSPECTION OF THE PASTURING AREAS: WEEDS, PATHOLOGIES AND FITOSOCIOLOGY

Malezas identificadas	Patologías y signos asociadas	Fitosociología
genotipos de <i>Pteridium</i>	Intoxicaciones agudas y crónicas: muerte súbita; hematuria; neoplasias del tubo digestivo (anterior y posterior).	Infestación abundante. Las plantas ocupan casi todas las zonas de pastoreo. El helecho se aprecia como un colonizador agresivo.
<i>Senecio brasiliensis</i>	Intoxicaciones crónicas con efectos hepatotóxicos: emaciación, diarrea, ascitis, depresión, constipación, tenesmo, prolapso rectal, signos nerviosos (encefalopatía hepática)	Presencia variable entre poco frecuente a abundante. Infestaciones significativas en algunas zonas.

Encuesta epidemiológica

A través de la aplicación del cuestionario se pretendió el estudio e identificación de factores de riesgos relacionados a la presencia concomitante de los síndromes crónicos de la toxicosis por consumo del helecho, TABLA II. Entre ellos destacan los factores relacionados a la influencia del hombre sobre la problemática. A saber: conocimientos en relación al problema, disponibilidad de recursos y capacidad gerencial o de trabajo. Los cuales indican excelente nivel educativo y alta capacitación para el control de la toxicosis, elementos que no se reflejan en la eficiencia del control de las malezas, especialmente sobre el *Pteridium*.

Este resultado se explica al entender que la intoxicación responde a una intrincada relación de características, procesos, fenómenos y hechos concurrentes que definen y determinan la aparición de los diferentes síndromes [18, 28]; donde si bien, la educación y capacitación del hombre como individuo de intervención, juega un papel primordial, es su conducta final frente al problema la que establece el balance de esas interacciones permanentes. Resultados similares han sido demostrados en varias partes del mundo [19, 20, 25-27, 31], definiendo así la importancia que juega el factor educativo como instrumento de búsqueda de una situación de estabilidad enzoótica, donde se minimicen las pérdidas económicas.

Otros aspectos significativos de la encuesta, definen relación estrecha con un manejo animal tradicional, semi extensivo, que si bien involucra alimentación a base de forrajes verdes y pastoreo rotacional, TABLA II, no se encuentra soportado en otras estrategias de control de la intoxicación como: alimentación suplementaria, crianza y levante estratégico de reemplazos, manejo mejorado del ganado seco y selección de animales de reposición [29].

Todos estos aspectos de manejo animal señalan que la responsabilidad de aparición de los casos recae en el propietario y su personal, que no han sabido identificar los factores importantes, para aplicar prácticas de manejo que recorten sus efectos. En tal sentido, se ha demostrado que el 75 a 85% del incremento de casos de intoxicación responden a fallas de dirección (nutrición, sanidad y manejo) [28].

Anamnesis

La reunión de datos relativos a los antecedentes de la toxicosis por ingestión de los genotipos del *Pteridium* se recopila en la TABLA III. Se destaca que pese a existir antecedentes remotos de los síndromes crónicos por separado; se desconocían datos, informaciones, experiencias o recuerdos relacionados a la presencia simultánea de ambos síndromes en animal alguno de la finca.

Estos resultados consolidan experiencias previas de otros investigadores [2, 6, 8, 12, 17, 19, 21, 23, 24, 33], que reflejan la dificultad en identificar tempranamente los casos del SDA, quedando relegados a hallazgos de necropsia. Probablemente la dificultad en el diagnóstico se basa en la necesidad de integrar los factores epidemiológicos, clínicos y anatomopatológicos. Aspectos éstos que rara vez se completan a nivel de campo, prefiriéndose recurrir, muchas veces, al sacrificio selectivo de los animales sospechosos de HEB sin detallar en su evaluación integral.

Valoración clínica de los animales y muestreo de orina

Los datos resultantes de la exploración clínica de los animales se resumen en la TABLA IV. Allí se pone en evidencia la existencia concomitante de los síndromes crónicos del consumo de los genotipos del *Pteridium*. Destacan la pérdida de condición corporal, la halitosis, respiración ruidosa, presencia de lesiones blanco amarillentas al inspeccionar la boca y la hematuria. Sin embargo, no se encontró en ninguno de los animales signos relacionados con tos, dificultad manifiesta en la deglución, ni rumia, ni tampoco timpanismo. Síntomas estos comúnmente descritos como característicos del SDA [2, 6, 8, 17, 19, 23, 24, 33].

Las diferencias clínicas encontradas responden principalmente a la localización, tamaño y desarrollo de las lesiones, que determinan o no la obstrucción faríngea y de las estructuras anatómicas vecinas, del esófago o del cardias, en cuyo caso se evidenciaría ese tipo de signos y síntomas descritos como característicos. Dado que de acuerdo a lo descrito por Barros [2], los efectos deletéreos de los neoplasmas son principalmente mecánicos y relacionados con la interferencia de la

TABLA II
ENCUESTA EPIDEMIOLÓGICA: FACTORES RELACIONADOS/ EPIDEMIOLOGICAL SURVEY: RELATED FACTORS

Factores	Características
Educación, capacitación y formación	Educación universitaria; alta formación y capacitación agropecuaria.
Manejo de Pastos, forrajes y alimentación suplementaria	Manejo semi extensivo, pastoreo rotacional; alimentación a base de forrajes.
Manejo animal	Manejo tradicional mejorado; crianza extensiva
Control de malezas (<i>Pteridium</i>)	Control manual con herramienta sencilla y mecánico. Estrategias aisladas sin programa definido.
Sanidad animal	Plan de vacunaciones adecuado a condiciones; control parasitario supervisado; pruebas diagnósticas apropiadas.

TABLA III
ANAMNESIS: ANTECEDENTES SOBRE LA TOXICOSIS/ ANAMNESIS: TOXICOSIS BACKGROUND.

Síndromes de la intoxicación Hemorrágico Agudo	Antecedentes Síndrome Sin antecedentes previos, ni conocimiento sobre este síndrome.
Hematuria Enzoótica Bovina	Presencia importante de casos anualmente; antecedentes remotos restringidos a animales mayores de 5 años. Dos de los animales evaluados tenían historial de hematuria clínica intermitente.
Síndrome Digestivo Anterior	Casos aislados y de baja presencia. Antecedentes menores a una década. Presencia en animales mayores de 5 años.

Sin datos relacionados a la presencia de casos simultáneos de los síndromes de la toxicosis.

TABLA IV
RESULTADOS DE LA EXPLORACIÓN CLÍNICA DE LOS BOVINOS CON SÍNDROMES CRÓNICOS DE INTOXICACIÓN POR *Pteridium*/ CLINICAL EXPLORATION RESULTS OF THE CATTLE WITH CRHONIC SYNDROMES OF POISONING BY PTERIDIUM.

Signos vitales	Temperatura normal, taquipnea y taquicardia, mucosas ligeramente pálidas.
Evaluación clínica	Pérdida de condición corporal; secreciones mucosas bilaterales escasas; halitosis; respiración ruidosa; salivación; disfagia relativa; aumento de tamaño de la región orofaríngea; lesiones blancuzcas en paladar duro. Hematuria subclínica (>40 erit/ μ L).

deglución y rumia, según el caso, lo que explicaría además la mal nutrición extrema. Sin embargo, en el caso estudiado -donde las lesiones no producían este tipo de efecto-, los hallazgos clínicos revelan la existencia de una fase intermedia de la toxicosis, en la cual, la baja condición corporal se asoció a supresión del apetito como consecuencia al factor de necrosis tumoral alfa, citoquina propia de enfermedades graves como el cáncer [3, 4, 7, 31].

La estimulación externa del área cercana a la comisura inferior de la vulva permitió, adicionalmente, la valoración de la orina, primero mediante sus características organolépticas y luego a través de tiras reactivas para diez parámetros (COMBI-SCREEN®, 10SL de Analyticon Biotechnologies, Alemania). En los tres casos examinados se determinó microhematuria. De acuerdo a lo establecido en investigaciones previas [27], este resultado es suficiente para confirmar el diagnóstico presuntivo de HEB en esos animales, con un alto grado de validez y excelente nivel de seguridad. Realidad que fue verificada mediante los estudios macro y microscópico posteriores.

Estudio macroscópico del cadáver

En la necropsia de campo se encontraron lesiones en la base de la lengua, orofaringe, esófago, cardias y vejiga urinaria caracterizadas por la presencia única o múltiple de tejidos proliferativos o de carácter ulcerativo, algunos de aspecto invasivo y profundo, mientras otras lucían discretas y frágiles, TABLA V. Di-

cha localización anatómica concuerda con descripciones previas de otros investigadores [2, 6, 8, 15, 24, 31, 33]. Jarrett [16] describió 80 casos del SDA con 164 tumores, distribuidos: 17% en lengua, 4% en paladar, 8% en faringe, 41% en esófago y 30% en rumen. Souto y col. [31] estudiaron 30 animales refiriendo las mismas ubicaciones agrupadas en tres regiones: craneal (base de la lengua, faringe/orofaringe, epiglotis) con 39% de los casos; media (esófago en toda su extensión) con 16%; y, caudal (entrada al rumen y rumen) con 45%.

La ubicación de las lesiones parece estar determinada por las propiedades químicas del ptaquilósido -principal metabolito tóxico del helecho-, que en condiciones alcalinas da origen a un conjugado denominado dienona, que es capaz de asociarse a una infinidad de proteínas con terminales aminos expuestos, como el ADN, ya que atraviesa la membrana celular y nuclear de las células [3, 7, 15, 24, 30, 35]. En el núcleo causa una alteración permanente e irreparable en varios genes con función reguladora, como el proto oncogen H-ras y el gen tumor-supresor p53 [3, 15, 24, 30]. Entonces, las condiciones alcalinas que presentan esos órganos, propician la transformación de ptaquilósido en dienona [3, 7, 30, 35].

Las patologías presentes en la base de la lengua, FIG. 2, eran múltiples, profundas e invasivas; en orofaringe, FIG. 3, era única y también penetrante e invasora, ocupando casi toda la superficie en ambos casos. Las existentes en esófago, FIG. 4, y cardias, FIG. 5, eran simples, frágiles y pequeñas, TABLA V. En vejiga urinaria, FIG. 6, resaltaban dos tipos: unas invasivas y proliferativas, de aspecto exuberante; y otras discretas, erosivas y que parecían ulcerar el uroepitelio.

Cabe destacar que no se observaron evidencias de lesiones ni metástasis a otros tejidos u órganos. Hecho que ha sido descrito por otros autores en los casos del SDA [7, 31], hacia los linfonódulos regionales y pulmón o para hígado, según la localización primaria de los carcinomas. La diferencia se explica dado que en esta investigación, las lesiones malignas se encontraban en fase de desarrollo local y de propagación por migración a puntos vecinos, sin penetración de vasos sanguíneos ni linfáticos, que permitieran invasión de tejidos normales de otras partes de la economía animal. Estas premisas fueron ratificadas a través de la evaluación microscópica, FIG. 9.

TABLA V
NECROPSIA: LESIONES MACROSCÓPICAS/ NECROPSIA: MACROCOSPIC INJURIES.

Tejidos y órganos con lesiones macro	Características de las lesiones
Base de la lengua	Presencia de múltiples lesiones papiliformes, solevantadas, aplanadas y profundas, de color blanquizco o amarillento, de aspecto brillante y tamaño variable.
Orofaringe	Lesión exuberante de aspecto necrotizante, profunda e invasiva, oscura, de consistencia dura y mal aspecto, que parecía proyectarse a zonas vecinas.
Esófago	Lesión única de aspecto pedunculado y frágil, pequeña y de superficie irregular.
Cardias	Única, pequeña, redondeada a piriforme y bilobular.
Vejiga urinaria	Múltiples y de aspecto variado. Unas exuberantes e invasivas, con desarrollo papiliforme hacia la luz vesical; otras, pequeñas de carácter ulcerativo.

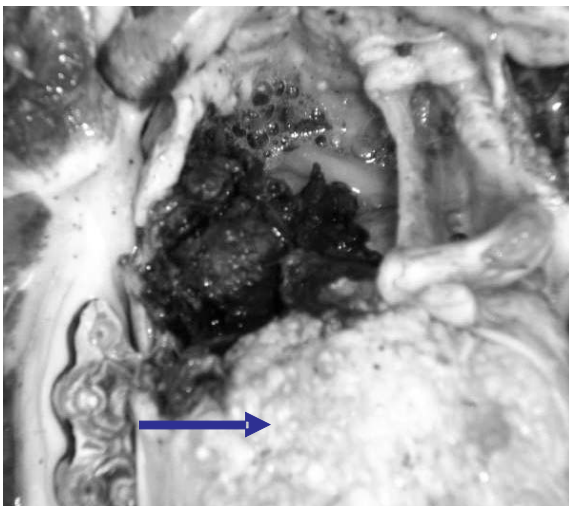


FIGURA 2. LESIONES MACROSCÓPICAS: BASE DE LA LENGUA/ MACROCOSPIC INJURIES: BASE OF TONGUE.

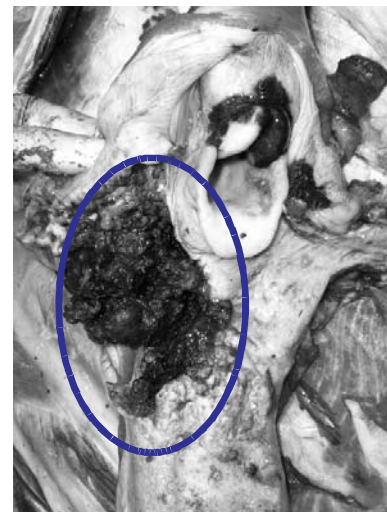

FIGURA 3. LESIONES MACROSCÓPICAS: OROFARINGE/ MACROCOSPIC INJURIES: ORO PHARYNX.

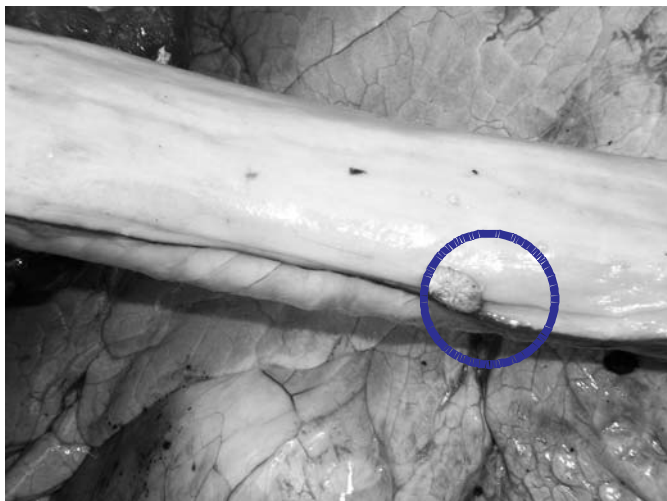

FIGURA 4. LESIONES MACROSCÓPICAS: ESOFÁGO/ MACROCOSPIC INJURIES: ESOPHAGUS.

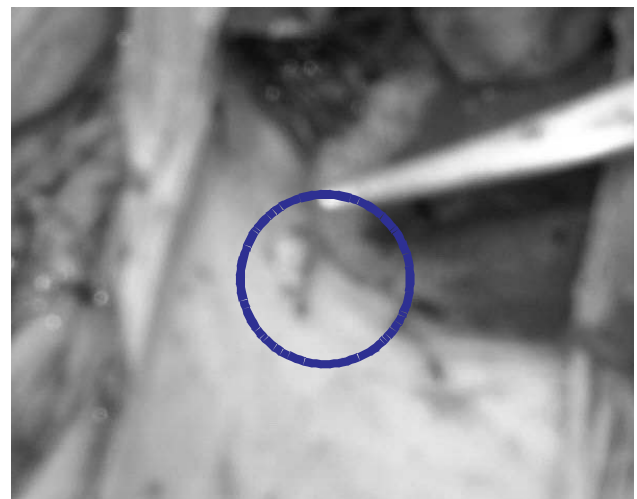

FIGURA 5. LESIONES MACROSCÓPICAS: CARDIAS/ MACROCOSPIC INJURIES: CARDIA.

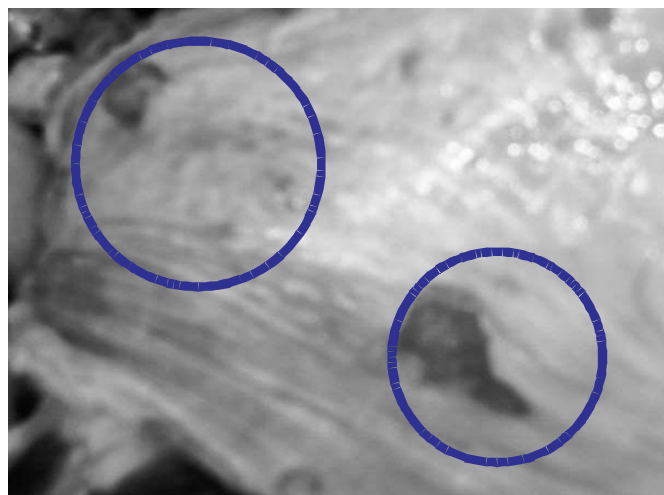


FIGURA 6. LESIONES MACROSCÓPICAS: VEJIGA URINARIA/ MACROSCOPIC INJURIES: BLADDER URINARY.

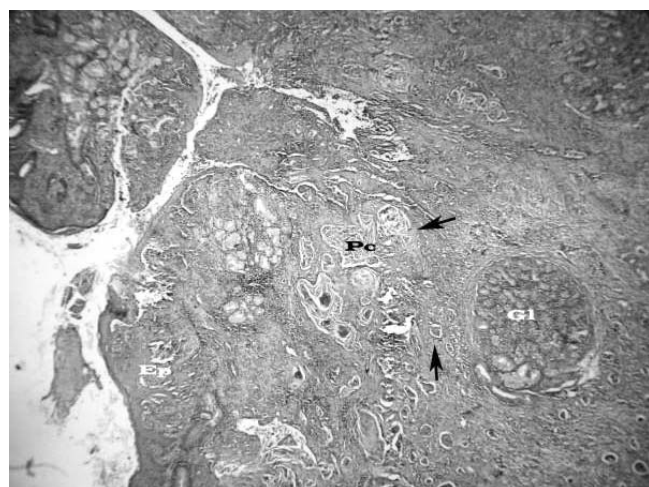


FIGURA 7. RESULTADOS HISTOPATOLÓGICOS: LENGUA I/ HISTOPATOLOGYC RESULTS: TONGUE I.
Epitelio hiperplásico (Ep), corion con nidos de células tumorales (flechas) algunos con queratinización central o “perlas córneas” (Pc).

Evaluación histopatológica de las lesiones

Los resultados histopatológicos permitieron demostrar la presencia de lesiones de diversa índole y carácter, TABLA VI. En lengua, FIG. 7 y 8, y orofaringe, FIG. 9, destacaban neoplasmas compuestos por nidos y cordones de células epiteliales epidermoides o escamosas grandes, con abundante citoplasma eosinofílico que ocasionalmente presentaba “puentes o espinas intercelulares”. Los núcleos se observaron grandes, vacuolados, con nucleolo evidente y numerosas células cornificadas que formaban “perlas córneas” en el centro de los nidos, con invasión de glándulas y músculo; pero sin invasión de vasos sanguíneos ni linfáticos. Se observó, además, abundante estroma fibroso con focos de linfocitos. Siendo común necrosis y ulceración del epitelio de la mucosa, con infección bacteriana secundaria.

En esófago y cardias, FIG. 10 y 11, se demostró epitelio hiperplásico formando proyecciones papilares tapizadas por

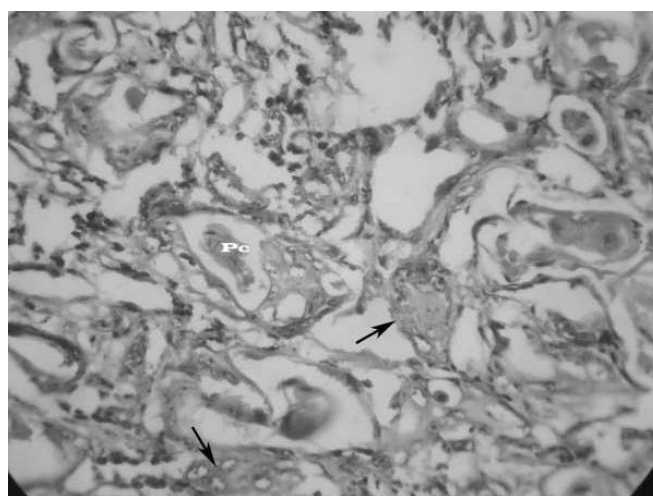


FIGURA 8. RESULTADOS HISTOPATOLÓGICOS: LENGUA II/ HISTOPATOLOGYC RESULTS: TONGUE II.
Nótese el corion con numerosos nidos de células tumorales (flechas) con queratinización central o formación de perlas córneas (Pc).

TABLA VI
RESULTADO HISTOMORFOLÓGICO DE LAS LESIONES/ HISTOMORPHOLOGIC RESULT OF THE INJURIES.

Lengua	Lesión neoplásica similar a la descrita en la orofaringe.
Orofaringe	Neoplasma compuesto por nichos y cordones de células epiteliales epidermoides o escamosas, grandes, abundante citoplasma eosinofílico que ocasionalmente presenta “puentes o espinas intercelulares”, núcleos grandes, vacuolados, con nucleolo evidente, numerosas células cornificadas que forman “perlas córneas” en el centro de los nidos, invasión de glándulas y músculos, pero sin invasión de vasos sanguíneos ni linfáticos. Abundante estroma fibroso con focos de linfocitos. Necrosis y ulceración del epitelio de la mucosa, con infección bacteriana secundaria.
Esófago y Cardias	Epitelio hiperplásico formando proyecciones papilares tapizadas por epitelio escamoso, cornificado, bien diferenciado, que asienta sobre un tallo conectivo vascular.
Vejiga urinaria	Epitelio hiperplásico con numerosas proyecciones papilares de la mucosa, ramificadas, formadas por un tallo conectivo vascular y tapizadas por epitelio transicional (urotelio) bien diferenciado, hiperplásico. Membranas basales intactas.



FIGURA 9. RESULTADOS HISTOPATOLÓGICOS: OROFARINJE/ HISTOPATOLOGYC RESULTS: OROPHARYNX. Nótese el epitelio hiperplásico (Ep) con abundante material necrótico en su superficie, corion con numerosos nidos o cordones de células tumorales (flechas).

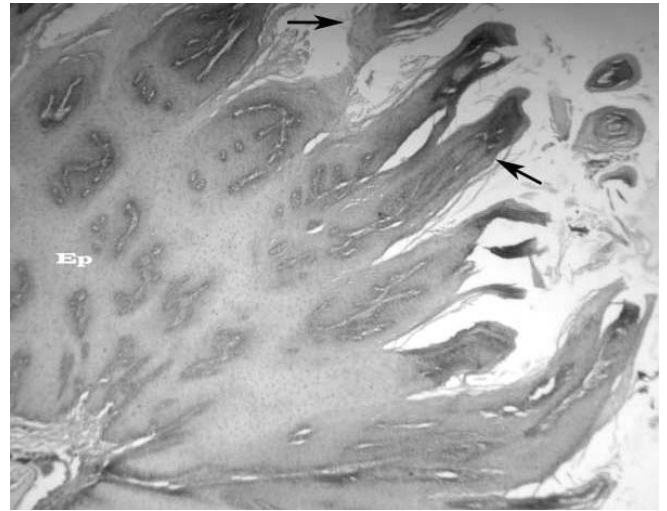


FIGURA 10. RESULTADOS HISTOPATOLÓGICOS: ESOFÁGO I/ HISTOPATOLOGYC RESULTS: ESOPHAGUS I. Nótese el epitelio hiperplásico (Ep) con numerosas proyecciones papilares (flechas).

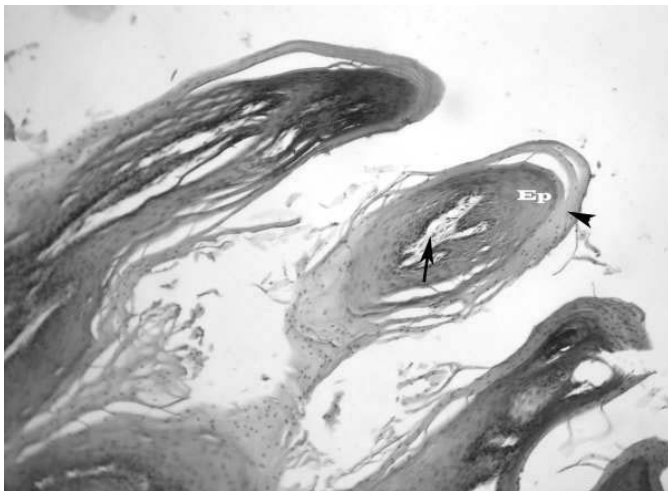


FIGURA 11. RESULTADOS HISTOPATOLÓGICOS: ESOFÁGO II/ HISTOPATOLOGYC RESULTS: ESOPHAGUS II. Proyecciones papilares compuestas por tallo conectivo (flecha) tapizado por epitelio (Ep) con abundante cornificación (cabeza de flecha).

epitelio escamoso, cornificado, bien diferenciado, que asientan sobre un tallo conectivo vascular. No se observaron cuerpos virales de inclusión; sin embargo, la histomorfología mostrada se consideró compatible con infección por Papilomavirus.

En vejiga urinaria, FIG. 12 y 13, se evidenciaron las siguientes características: epitelio hiperplásico con numerosas proyecciones papilares de la mucosa, ramificadas, formadas por un tallo conectivo vascular y tapizado por epitelio transicional (urotelio) bien diferenciado, hiperplásico. Las membranas basales se encontraron intactas. Entre esas lesiones papilares fue posible determinar tres fases de desarrollo: incipiente, activo, y regresión, sin indicios de transformación maligna.

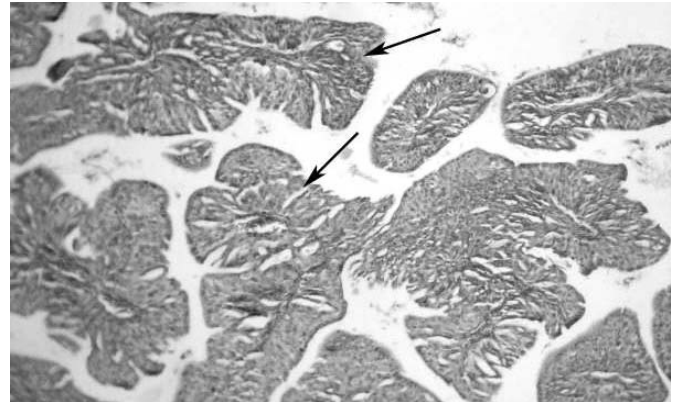


FIGURA 12. RESULTADOS HISTOPATOLÓGICOS: VEJIGA URINARIA I/ HISTOPATOLOGYC RESULTS: BLADDER URINARY I. Notense las numerosas proyecciones papilares ramificadas (flechas) tapizadas por epitelio hiperplásico.

En atención a todas esas descripciones, es posible entender la coexistencia de tres tipos de lesiones: unas de carácter papilar, otras con características de transición a carcinoma y, terceras, definidas como carcinomas epidermoides clásicos. Hallazgos similares han sido descritos por otros investigadores [2, 6, 8, 15, 24, 31, 33], señalándose que con frecuencia, los papilomas son encontrados en la proximidad de neoplasmas malignos, con evidencias histomorfológicas que muestran fases de transición entre crecimientos benignos y malignos, que han dado lugar a especulaciones sobre participación viral [3 - 6, 8, 14, 16, 17, 23, 24, 31, 33, 35].

Respecto a las lesiones en vejiga urinaria, varios autores en investigaciones precedentes han descrito indiferentemente la presencia de lesiones benignas y malignas, únicas o múltiples, con coexistencia de neoplasias de diverso origen (epite-

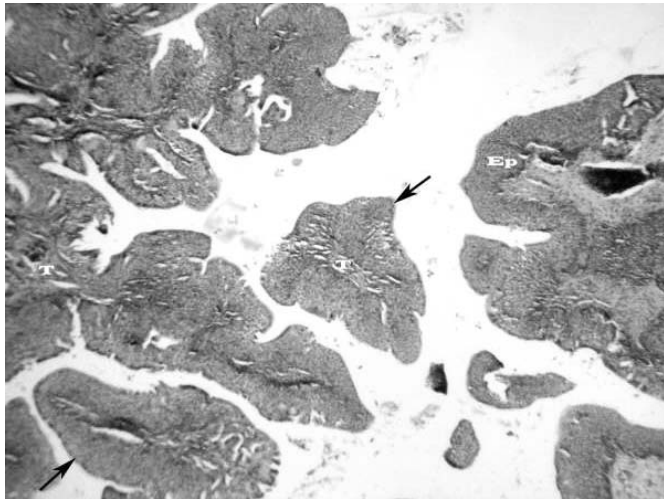


FIGURA 13. RESULTADOS HISTOPATOLÓGICOS: VEJIGA URINARIA II/ HISTOPATOLOGYC RESULTS: BLADDER URINARY II. Numerosas proyecciones papilares (flechas) formadas por tallo conectivo (T) y tapizadas por epitelio hiperplásico (Ep).

liales y/o mesenquimatosas) y tumores con carácter anaplásico e invasor, pero sin metástasis comprobadas [5, 7, 9, 10, 14, 19, 20, 21, 28, 33, 35], salvo excepción. Lo que parece responder a etapas dentro del estudio de la HEB. A pesar que ADN de Papilomavirus bovino 2 (BPV-2) ha sido detectado en lesiones naturales y experimentales de HEB, la interacción *Pteridium* / BPV-2 no ha podido ser establecida [7, 10, 19, 21, 35]. Menos aún ha podido ser explicado el papel que jugarían los Papilomavirus en los casos simultáneos de SDA y HEB, aunque se sugiere la participación activa de ambos tipos [35].

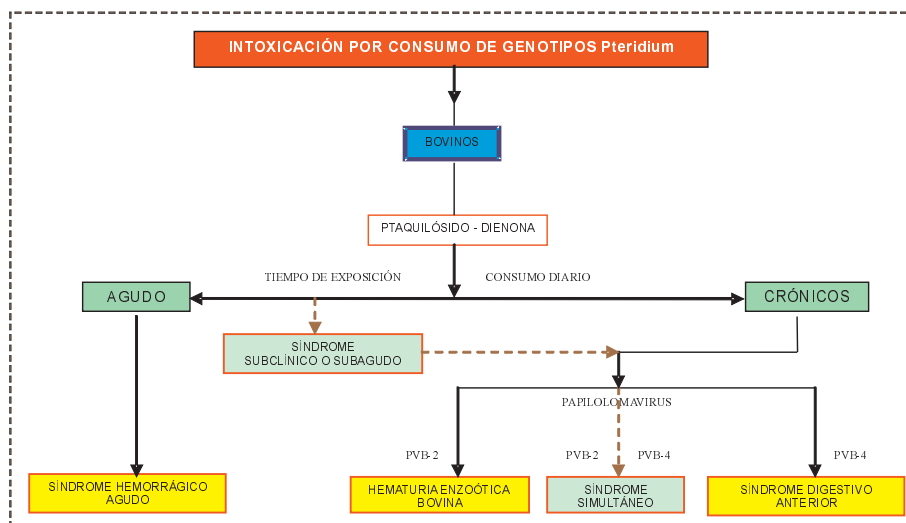
La participación viral, en especial de Papilomavirus, ha sido -en forma repetida- asociada a los síndromes crónicos de la toxicosis [3 - 6, 8, 14, 16, 17, 23, 24, 30, 33, 35], dadas las evidencias

que muestran lesiones papilomasos en cercanía a otras malignas, sugiriéndose que el Papilomavirus Bovino 4 (PVB-4) tenga un papel importante en la patogénesis de los carcinomas celulares del tracto digestivo anterior [3, 4, 6, 8, 14, 16, 17, 23, 24, 31, 33], y que la infección por Papilomavirus Bovino 2 (PVB-2) esté asociada a tumores benignos de vejiga urinaria y a HEB [5, 8, 17, 24, 33, 35], ambos determinados por el consumo prolongado de pequeñas cantidades del helecho.

Estas proyecciones papilares benignas inducidas por papilomavirus, ocasionalmente sufrirían transformación maligna como respuesta a la acción inmunosupresora de los metabolitos del *Pteridium*. Se piensa que el aumento de la actividad viral de los PVB-4 o PVB-2, producen mutación del gen p53, que conlleva a detención del ciclo celular en G1, regulación de la apoptosis y aumento de la angiogénesis, siendo estos los eventos -entre otros- que contribuirían a la transformación maligna de la célula epitelial [3, 4, 5, 7, 15, 30, 35]. Sin embargo, esta teoría sobre afuncionalidad del p53 debe ser corroborada.

Los resultados mostrados permiten sugerir que la aparición de fases intermedias y simultáneas de estos síndromes crónicos respondería a condiciones de interacción compleja entre los factores: planta – animal – medio ambiente – hombre, que conllevarían a una intoxicación subclínica o subaguda de los bovinos desde muy corta edad (leche materna como vehículo de las toxinas). Ese grado subagudo y continuo, sería finalmente responsable de la aparición, a edad madura, y por acción sinérgica con los Papilomavirus, del desarrollo de HEB, SDA o excepcionalmente de casos simultáneos de ambos. Argumento que ratifica que la problemática causada por la ingestión del helecho en los bovinos, es única; aunque debe reconocerse no sólo la aparición de síndromes clínicos, sino también de fases intermedias e incluso simultáneas. A objeto de facilitar la comprensión de la epizootiología de la toxicosis, se propone el siguiente algoritmo:

ALGORITMO: EPIZOOTIOLÓGÍA DE LA INTOXICACIÓN POR INGESTIÓN DE *Pteridium* / ALGORITHM: POISONING EPIZOOTIOLGYC BY THE INGESTION OF *Pteridium*



CONCLUSIONES Y RECOMENDACIONES

Si bien, los resultados de esta investigación determinan la presencia de tumores malignos en lengua y orofaringe (carcinoma epidermoide invasivo) y benignos en esófago (papiloma escamoso) y vejiga urinaria (papiloma), éstos tan sólo representan fases de la intoxicación crónica por ingestión de los genotipos del helecho. Patologías que, de acuerdo a su ubicación y tamaño, definen la aparición de los signos clínicos.

El desarrollo de los denominados síndromes crónicos, sus fases intermedias o bien la presencia concomitante de ambos (SDA y HEB), depende de la predominancia de factores, cofactores y hechos concurrentes que en un momento dado, de acuerdo a las características propias de la explotación y de la actitud del hombre frente a la problemática, se presenten. Lo que refuerza que la toxicosis responde a un paradigma epidemiológico de causalidad múltiple compleja.

Los metabolitos tóxicos presentes en la leche materna, los rebrotes y plantas jóvenes del *Pteridium*, serían consumidos inadvertidamente por los bovinos, provocando el desarrollo de tumores en órganos que presentan entorno alcalino, condición que favorecería la conversión del ptaquilósido en dienona, la cual -finalmente- ocasionaría alteraciones irreparables del núcleo celular, que conllevan a activación del oncogen *H-ras* y la -probable- activación en el gen *p53*. De este modo, la dienona propicia la formación y multiplicación de un tejido afuncional y canceroso. Sumado a ello, la presencia de lesiones sugestivas de actividad por Papilomavirus, explicaría -de otra forma- la aparición de mutaciones importantes en el gen tumor-supresor *p53*, contribuyendo así a la transformación malignas de las células.

AGRADECIMIENTO

Especial agradecimiento al *Colégio e Faculdade Integrado de Campo Mourao*, Brasil por el apoyo humano e institucional; al *Departamento de Clínicas Veterinárias da Universidade Estadual de Londrina*. Al Fondo Nacional para la Ciencia, Innovación y Tecnología (FONACIT) y al Consejo de Desarrollo Científico y Humanístico de la Universidad del Zulia (CONDES LUZ) por los apoyos financieros brindados.

REFERENCIAS BIBLIOGRÁFICAS

- [1] ARGIMON-PALLÁS, J.M.; JIMÉNEZ-VILLAS, J. Tipos de estudios. **Métodos de Investigación Clínica y Epidemiológica**. 3era Ed. Madrid. 1-404 pp. 2004.
- [2] BARROS, C. Intoxicação crônica por *Pteridium aquilinum* em bovinos. In: **Doenças de bovinos**. 2005. En línea: www.ufsm.br/1pv. Consultado el 18/05/2007.
- [3] BENISTON, R.G.; MORGAN, M.I.; O'BRIEN, V.; CAMPO, M.S. Quercetin, E7 and p53 in papillomavirus oncogenic cell transformation. **Carcinogen**. 22 (7):1069-1076. 2001.
- [4] CAMPO, M.S. Animal models of papillomavirus pathogenesis. **Virus Res**. 89, 249-261. 2002.
- [5] CAMPO, M.S.; JARRET, W.F.; BARRON, R.; O'NEIL, B.W.; SMITH, K.T. Association of bovine papillomavirus type 2 and bracken fern with bladder cancer in cattle. **Cancer Res**. 52:6898-6904. 1992.
- [6] CAMPOS N., O.; BARROS, H.M.; BICUDO, P.L. Estudo do carcinoma do trato digestivo superior e da hematúria enzoótica dos bovinos na região de Botucatu. **Arqs Esc. Vet**. 27:125-133. 1975.
- [7] CRUZ, G.D.; BRACARENSE, A.P.F.R.L. Toxicidade da samambaia (*Pteridium aquilinum* (L.) Kuhn) para a saúde animal e humana. **Semina: Ciên Agr**. 25, 3:249-258. 2004.
- [8] DÖBEREINER, J.; TOKARNIA, C.H.; CANELLA, C.F.C. Ocorrência da hematuria enzoótica e de carcinomas epidermóides no trato digestivo superior em bovinos no Brasil. **Pesq. Agrop. Bras**. 2 :489-504. 1967.
- [9] DURAO, J.F.; FERREIRA, M.; CABRAL, A.; PELETEIRO, M.; AFONSO, F. Aspectos anatomopatológicos e clínicos da hematuria enzoótica dos bovinos. **Rev. Port. Cien. Vet**. 90 :132-136. 1995.
- [10] FALBO, M.K. Alteracoes hematológicas, bioquímicas, urinarias e histopatológicas da intoxicacao natural em bovinos pela samambaia *Pteridium aquilinum* (L) Kuhn. Universidade Estadual de Londrina. Dissertacao (mestrado), 143pp. 2000.
- [11] FUENTES LL., R.; DEL GROSSI, M.E.; OLIVEIRA DOS SANTOS, F.; MUNHOS, P.D.; GUIMARÃES, M.F. Regionalização da agricultura do Estado do Paraná, Brasil. **Cienc. Rural**. 36 (1) 271-290pp. 2006.
- [12] FRANCA, T.; TOKARNIA, C.H.; PEIXOTO, P.V. Enfermidades determinadas pelo principio radiomimetico de *Pteridium aquilinum* (Polypodiaceae). **Pesq. Vet. Bras**. 22 (3): 85-96. 2002.
- [13] GASQUEZ, A. La Necropsia. Parte I. **La necropsia en los mamíferos domésticos**. Editorial Internacional. 13-21pp. 1989.
- [14] GAVA, A.; NEVES, D.; GAVA, D.; SALIBA, T.; SCHILD, A.; RIET-CORREA, F. Bracken fern (*Pteridium aquilinum*) poisoning in cattle in southern Brazil. **Vet. Hum. Toxicol**. 44, (6) :362-365. 2002.
- [15] JARRETT, W.F.H. Transformation of warts to malignancy in alimentary carcinoma of cattle. **Bull. Cancer** 65:191-194. 1978.
- [16] JARRETT, W.F.H.; MCNEIL, P.E.; GRIMSHAW, W.R.T.; SELMAN, I.E.; MCINTYRE, I.M. High incidence area of

- cattle cancer with a possible interaction between an environmental carcinogen and papillomavirus. **Nature**, 274: 215-217. 1978.
- [17] JARRETT, W.F.H. Bracken fern and papillomavirus in bovine alimentary cancer. **Brit. Med. Bull.** 36(1):79-81. 1980.
- [18] MARRERO, E.; BULNES, C.; SÁNCHEZ, L.; PALENZUELA, I.; STUART, R.; ROMERO, J. Caracterización general del cuadro de toxicosis por *P. aquilinum* en bovinos en I departamento de Tarija, Bolivia. **Rev. Salud Anim.** 23 (1):16-22. 2001.
- [19] MARRERO, E.; BULNES, C.; SÁNCHEZ, L.M.; PALENZUELA, I.; STUART, R.; JACOBS, F.; ROMERO, J. *Pteridium aquilinum* (bracken fern) toxicity in cattle in the humid Chaco of Tarija, Bolivia. **Vet. Hum. Toxicol.** 43 (3): 156-8. 2001.
- [20] PEÑA-FERNÁNDEZ, L.; RODRÍGUEZ-BERTOS, A.; BLANCO-MURCIA, J.; PÉREZ-ALENZA, D.; GONZÁLEZ-FERNÁNDEZ, M.; SÁNCHEZ-MOREIRO, M.; PIZARRRO-DÍAZ, M.; MAZZUCHELLI-JÍMENEZ, F.; SÁNCHEZ-MALDONADO, B.; CASTAÑO-ROSADO, M.; RODRÍGUEZ-SÁNCHEZ, M. Hallazgos clínicos y anatomopatológicos de la hematuria enzoótica bovina en una explotación Avileña - Negra Ibérica. **VII Congreso Internacional de Medicina Bovina**. Oviedo, España, 29 y 30 de junio y 01 de julio. 34-41pp. 2001.
- [21] PEIXOTO, P.V.; FRANÇA, T.N.; CLAUDIO, S.L.; BARROS, S.L.C.; TOKARNIA, C.H. Histopathological aspects of bovine enzootic hematuria in Brazil. **Pesq. Vet. Brasileira**, 23 :65-81. 2003.
- [22] PINO-RAMÍREZ, D. Exploración del individuo y del rebaño. Examen del sistema digestivo. **Fundamentos del diagnóstico clínico en grandes animales**. Ediciones Astro Data. 69-154, 269-366pp. 2002.
- [23] PIRIE, H.M. Unusual occurrence of squamous carcinoma of the upper alimentary tract in cattle in Britain. **Res. Vet. Sci.** 15:135-138. 1973.
- [24] POLACK, E.W. Toxicidade da *Pteridium aquilinum* (L) Kuhn no estado do Paraná: estudo epidemiológico e anátomo-patológico e utilização da técnica de peroxidase-antiperoxidase na pesquisa do papilomavírus em lesões atribuídas à ingestão da planta em bovinos. Curso de Pós-Graduação em Ciências Veterinárias, Universidade Federal do Paraná, Curitiba. Dissertação (Mestrado), 102pp. 1990.
- [25] PRADA, G.; RODRÍGUEZ, O. A.; OLIVER, O.; DONADO, P. Caracterización epidemiológica de la Hematuria Enzoótica Bovina en el corregimiento de Cincelada municipio de Coromoro, Santander **Rev. Med. Vet. Zoot.** 43 (1): 51-56. 1995.
- [26] RIET-CORREA, F.; MEDEIROS, R.M.T. Intoxicacoes por plantas em ruminates no Brasil e no Uruguay: importancia económica, controle e riscos para a saúde pública. **Pesq. Vet. Bras.** 21 (1) :38-42. 2001.
- [27] SÁNCHEZ-VILLALOBOS, A.J.; ÁRRAGA DE A., C.M.; VILLARROEL-NERI, R.; PINO-RAMÍREZ, R.; GARCÍA-BRACHO, D.; SÁNCHEZ-CÓMBITA, G. Validez, Seguridad y cociente de verosimilitud de los métodos tiras reactivas para orina y examen microscópico del sedimento urinario en el diagnóstico de hematuria enzoótica bovina. **Rev. Cientif. FCV-LUZ.** XVI (6):604-612. 2006
- [28] SÁNCHEZ-VILLALOBOS, A.J. Educación y capacitación. **Hematuria enzoótica bovina**. Sánchez-Villalobos, AJ (Ed.) Grafiforca, Maracaibo. 190pp. 2006.
- [29] SÁNCHEZ-VILLALOBOS, A.J. Programa de control de la hematuria vesical bovina: caso Mérida, Venezuela. **I Encuentro Latinoamericano de expertos en hematuria vesical bovina**. Zaruma, Ecuador, Noviembre 9 al 13. Memorias: 1-33pp. 2006.
- [30] SARDON, D.; DE LA FUENTE, I.; CALONGE, E.; PÉREZ-ALENZA, M.D.; CASTAÑO, M.; DUNNER, S.; PEÑA, L. H-ras immunohistochemical expression and molecular analysis of urinary bladder lesions in grazing adult cattle exposed to bracken fern. **J. Comp. Pathol.** 132 (2-3): 195-201. 2005.
- [31] SOUTO, M.; KOMMERS, G.; BARROS, C.; PIAZER, J.; REACH, R.; RIET-CORREA, F.; SCHILD, M. Neoplasias do tracto alimentar superior de bovinos asociados ao consumo espontâneo de samambaia (*Pteridium aquilinum*). **Pesq. Vet. Bras.** 26, 2: 112-122. 2006.
- [32] TOKARNIA, C.H.; DÖBEREINER, J.; PEIXOTO, P.V. O perigo das espécies tóxicas. **Plantas tóxicas do Brasil**. Hellianthus. 178-187pp. 2000.
- [33] TOKARNIA, C.H.; DÖBEREINER, J.; CANELLA, C.F.C. Ocorrência de hematuria enzoótica e de carcinomas epidermóides no trato digestivo superior em bovinos no Brasil. II. Estudos complementares. **Pesq. Agrop. Bras.** 4:209-224. 1969.
- [34] VILLALOBOS-SALAZAR, J.; HERNÁNDEZ, H.; MENESES, A.; SALAZAR, G. Factors which may affect ptaquiloside levels in milk: effects of altitude, bracken fern growth stage, and milk processing. IV International Bracken Group Conference. **Bracken fern: toxicity, biology and control**. Manchester, 68-74pp. 1999.
- [35] WOSIACKI, S.R.; BARREIRO, M. A. B.; ALFIERI, A. F.; ALFIERI, A. A. Semi-nested PCR for detection and typing of bovine Papillomavirus type 2 in urinary bladder and whole blood from cattle with enzootic haematuria. **J. of Virol. Methods.** 126 (1-2) :215-9. 2005.