


NEOPLASIA MUCINOSA DE APÉNDICE. ABORDAJE LAPAROSCÓPICO. REPORTE DE CASO

HÉCTOR CANTELE¹
CRISTINA INCHAUSTI² 
MIGUEL VASSALLO³
INÉS VILLEGAS⁴
RHAYNIVETH SEQUERA⁵
TULLIO ACEVEDO⁵

NEOPLASTIC APPENDICEAL MUCINOUS LESION. LAPAROSCOPIC APPROACH. CASE REPORT

RESUMEN

Introducción: El mucocele apendicular es la dilatación quística del apéndice con acumulación de material mucinoso. Su forma de presentación más frecuente es dolor en fosa ilíaca derecha, sin embargo, la mitad de los casos son asintomáticos. En el presente trabajo se presenta caso de un paciente con diagnóstico incidental de mucocele apendicular, al cual se le realizó apendicectomía laparoscópica como tratamiento definitivo. **Caso clínico:** Paciente masculino de 44 años sin antecedentes patológicos conocidos, quien se realiza ultrasonido abdominal que informa tumor quístico en fosa ilíaca derecha. Se decide resolución quirúrgica laparoscópica. Informe histológico: mucocele apendicular sin evidencia de malignidad y recuperación satisfactoria del paciente. **Conclusión:** La neoplasia mucinosa del apéndice es una patología poco frecuente, puede presentarse con una variedad de manifestaciones clínicas hasta un hallazgo incidental. El tratamiento es fundamentalmente quirúrgico y el abordaje laparoscópico es de elección en pacientes sin evidencia de ruptura y diseminación de la enfermedad.

Palabras clave: Mucocele, laparoscopia, apéndice, neoplasia del apéndice, neoplasia mucinosa .

ABSTRACT

Introduction: The appendicular mucocele is a cystic dilation of the appendix with accumulation of mucinous material. The most frequent form of presentation is pain in the right iliac fossa; however, half of the cases are asymptomatic patients. In the present work we present a case of a patient with an incidentally diagnosis of appendicular mucocele who underwent laparoscopic appendectomy as definitive treatment. **Clinical case:** A 44-year-old male patient with no known pathological history, who underwent an abdominal ultrasound that reported a cystic tumor in the right iliac fossa. Laparoscopic surgical resolution was decided, the histological examination revealed appendicular mucocele without evidence of malignancy and satisfactory recovery of the patient. **Conclusion:** Mucinous neoplasia of the appendix is an uncommon pathology, patients are often asymptomatic or have nonspecific symptoms, and the diagnosis is made incidentally in the course of other examination. Treatment is primarily surgical and the laparoscopic approach is the choice in patients without evidence of rupture and dissemination of the disease. .

Key words: Mucocele, laparoscopy, Appendiceal Neoplasms, Appendix, Mucinous neoplasm.

-
1. Cirujano General. Profesor titular cirugía escuela de medicina Luis Razetti Hospital Universitario de Caracas UCV. Correo-e: drhcantele@yahoo.es
 2. Cirujano General. Hospital Dr. Miguel Pérez Carreño.
 3. Cirujano General. Jefe de servicio Cirugía II Hospital Universitario de Caracas.
 4. Cirujano General. Cirugía IV Hospital Universitario de Caracas.
 5. Cirujano General. Hospital Dr. Domingo Luciani.

DOI: [10.48104/RVC.2021.74.1.4](https://doi.org/10.48104/RVC.2021.74.1.4)

INTRODUCCIÓN

Las neoplasias primarias de apéndice son patologías infrecuentes que se encuentra en 0,5 a 1% de las apendicectomías realizadas. Los tumores mucinosos son los segundos más frecuentes del órgano después de los tumores carcinoides, estos pueden originarse en varios órganos, entre ellos el apéndice, ovario, colon, páncreas y vesícula biliar (1).

El termino mucocoele, actualmente denominado lesión mucinosa apendicular neoplásica, fue descrito en 1842 por Rokitsanski y hace referencia a una dilatación quística del apéndice con acumulación de material mucinoso. Corresponde a una patología de baja incidencia, encontrándose en 0,2 a 1,4% de las apendicetomías realizadas. Puede ser originarse por un proceso maligno o benigno (2).

El mucocoele apendicular no tiene un cuadro clínico característico. Los estudios de imagen permiten realizar el diagnóstico preoperatorio evidenciando un tumor quístico en fosa ilíaca derecha, sin embargo, el diagnóstico definitivo es histológico (3).

La forma clínica de presentación más frecuente en pacientes sintomáticos es dolor en fosa ilíaca derecha, simulando apendicitis aguda. El diagnóstico puede ser incidental durante estudios en pacientes asintomáticos, representando el 50% de los casos (4).

REPORTE DE CASO

Información del paciente

Paciente masculino de 44 años, sin antecedentes patológicos ni quirúrgicos conocidos, quien durante exámenes médicos de rutina se realiza ecosonograma abdominal, el cual informa el hallazgo de tumor quístico de 7 cm en fosa ilíaca derecha de probable origen apendicular a correlacionar con clínica, motivo por el cual acude a nuestro centro. Paciente niega sintomatología, pérdida de peso y otras eventualidades, hábito evacuatorio conservado. Al examen físico luce en estables condiciones generales, abdomen plano, blando, deprimible, no doloroso a la palpación profunda de fosa ilíaca derecha, sin signos de irritación peritoneal, signos apendiculares negativos, no se palpan masas ni adenopatías. Resto de examen físico dentro de límites normales.

Estudios diagnósticos

Los exámenes de laboratorio no presentaron alteraciones. Se realiza tomografía axial computarizada (TAC) con doble contraste (Figura 1) evidenciándose lesión tubular de centro hipodenso de 3cm de diámetro y 8 cm de longitud en borde medial del ciego, sin cambios en la intensidad de la grasa alrededor, sugestivo de tumor apendicular.

Tratamiento realizado

En vista de estos hallazgos se decide resolución quirúrgica. Bajo anestesia general inhalatoria en decúbito supino, se realiza laparoscopia exploradora evidenciándose apéndice hasta cuatro

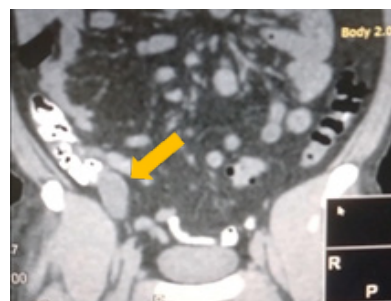

Figura 1. TAC: Lesión tubular de centro hipodenso de 3x8cm en borde medial de ciego, sugestivo de tumor apendicular

veces su tamaño con base apendicular indemne (Figura 2), resto de cavidad sin alteraciones.

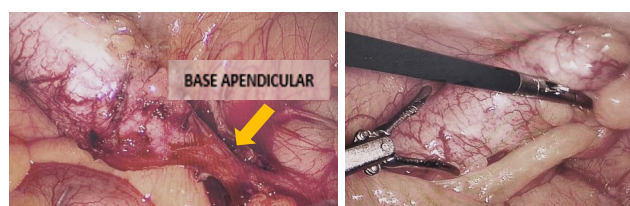


Figura 2. Hallazgos operatorios: Apéndice cecal hasta cuatro veces su tamaño, base apendicular indemne

Se procede a realizar apendicectomía laparoscópica, ligadura de base apendicular con Hemolok® y extracción de pieza con bolsa endoscópica extractora por incisión umbilical. Posteriormente se realiza apertura de pieza evidenciándose contenido de aspecto mucoide (Figura 3).

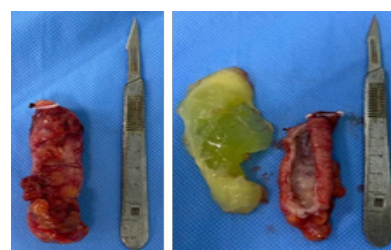


Figura 3. Pieza quirúrgica: Apertura de pieza evidenciándose contenido de aspecto mucoide

SEGUIMIENTO Y RESULTADOS

Paciente evolucionó satisfactoriamente. Se inicia dieta a las 12 horas de post operatorio y se egresa a las 24 horas, con controles ambulatorios en post operatorio tardío sin complicaciones.

Se realizó estudio histopatológico que describe dilatación acentuada de la luz apendicular, adelgazamiento de la pared apendicular, inflamación crónica de la mucosa, focos de epitelio de revestimiento mucoso sin cambios displásicos.

Concluyendo Mucocele apendicular, inflamación crónica en la pared apendicular. Sin evidencia de malignidad en las secciones histológicas examinadas.

DISCUSIÓN

Las lesiones mucinosas apendiculares neoplásicas son una entidad poco frecuente, representando el 0,2 al 1,4% de las apendicectomías. Usualmente diagnosticado entre los 50 y los 60 años, más frecuente en mujeres, a diferencia del caso presentado (5)(6).

Existe controversia en la clasificación y nomenclatura histopatológica, sin embargo, esta tiene implicaciones pronósticas y terapéuticas. Un manejo inadecuado o un diagnóstico histopatológico incorrecto, puede provocar un síndrome de pseudomixoma peritoneal.

La última clasificación de la Organización Mundial de la Salud (OMS) de 2019 los divide en pólipos dentados, pólipos hiperplásicos, neoplasia apendicular mucinosa de bajo grado (LAMN), neoplasia apendicular mucinosa de alto grado (HAM) y adenocarcinomas mucinosos (5)

El 80% de los casos que son sintomáticos cursan con dolor abdominal en fosa ilíaca derecha, simulando apendicitis aguda. Otros síntomas comunes incluyen masa palpable en fosa ilíaca derecha, náuseas, vómitos y pérdida de peso. Sin embargo, el 50% de los casos son asintomáticos y el diagnóstico es incidental (4)

Los estudios de imágenes por ecografía y TAC son valiosos para la detección de esta patología, como lo fue en el paciente de este caso clínico. El examen ecográfico tiene una sensibilidad del 83% y una especificidad del 92%. La ecografía puede revelar una masa con capas concéntricas y ecogénicas denominado "piel de cebolla" representando una alteración específica de la patología (3).

El estudio de elección es la TAC en la cual se puede evidenciar una masa de densidad líquida adyacente al ciego, en la mayoría de los casos su localización es retrocecal. Un aumento del tamaño apendicular mayor a 15mm sugiere el diagnóstico de mucocele con 83% de sensibilidad y 92% de especificidad. El principal criterio para diferenciar la apendicitis aguda de esta patología es el grosor de la pared apendicular mayor a 6mm, las calcificaciones de la pared apendicular son sugestivas de mucocele, sin embargo, se evidencian en menos de la mitad de los casos (7).

El tratamiento de esta patología es quirúrgico por la posibilidad de malignidad y ruptura en el 5-15% de los casos con riesgo de diseminación y progresión a pseudomixoma peritoneal. Se recomienda la manipulación cuidadosa del apéndice durante su extirpación, para prevenir siembra peritoneal (8).

El abordaje laparoscópico en este tipo de tumores ha sido controversial, sin embargo, se ha demostrado la resección exitosa vía laparoscópica sin aumento de la recurrencia a largo plazo. Siendo este el abordaje de elección en pacientes seleccionados sin evidencia de ruptura y diseminación. (1)

Los tumores apendiculares requieren seguimiento debido a

su potencial progresión maligna, incluso en neoplasias benignas. Están asociados en un 20% con neoplasias colorrectales, por lo que se recomienda realización de colonoscopia control y hasta un 30% con otro tipo de tumores, como tumores de ovario, endometrio, mama riñón e hígado (4).

Aunque el mucocele apendicular es una patología infrecuente, es fundamental conocerla, ya que el pronóstico dependerá de su manejo adecuado. El diagnóstico definitivo es histológico y la resolución quirúrgica continúa siendo el tratamiento de elección. El abordaje laparoscópico es una alternativa segura y eficaz.

CONFLICTO DE INTERESES

Los autores declaran que no tienen conflicto de interés.

REFERENCIAS

1. Aleter A, el Ansari W, Toffaha A, Ammar A, Shahid F, Abdelaal A. Epidemiology, histopathology, clinical outcomes and survival of 50 cases of appendiceal mucinous neoplasms: Retrospective cross-sectional single academic tertiary care hospital experience. *Ann Med Surg.* 2021 Apr 1;64:102199. <https://pubmed.ncbi.nlm.nih.gov/33815784/>
2. Sharma E, Gokani SA, Neville J, Sinha A, Agarwal T. Mucinous appendiceal adenocarcinomas: a diagnostic challenge. *J Surg Case Rep.* 2020 Jan 1;2020(1). <https://pubmed.ncbi.nlm.nih.gov/31988709/>
3. Leonards LM, Pahwa A, Patel MK, Petersen J, Nguyen MJ, Jude CM. Neoplasms of the Appendix: Pictorial Review with Clinical and Pathologic Correlation. *Radiographics.* 2017 Jul-Aug;37(4):1059-1083. doi: 10.1148/rg.2017160150. Epub 2017 Jun 9. PMID: 28598731. <https://pubmed.ncbi.nlm.nih.gov/28598731/>
4. Rymer B, Forsythe RO, Husada G. Mucocele and mucinous tumours of the appendix: A review of the literature. *Int J Surg.* 2015 Jun;18:132(5). doi: 10.1016/j.ijsu.2015.04.052. Epub 2015 Apr 24. PMID: 25917270. <https://pubmed.ncbi.nlm.nih.gov/25917270/>
5. Matias-García B, Mendoza-Moreno F, Blasco-Martínez A, Busteros-Moraza JI, Díez-Alonso M, Nisa FG-M. A retrospective analysis and literature review of neoplastic appendiceal mucinous lesions. *BMC Surgery* 2021 21:1 [Internet]. 2021 Feb 11 [citado 17 Jul 2021];21(1):1–7. Disponible en: <https://bmcsurg.biomedcentral.com/articles/10.1186/s12893-021-01091-9>
6. Alema C, Medina D, Morales Z. Cl-012: Mucocele apendicular como hallazgo incidental en paciente con diagnóstico de quiste de ovario roto a propósito de un caso en la ciudad de Maracaibo-Venezuela. *Investigación clínica [Internet].* 2017 Mar 15 [citado 17 Jul 2021];58(1 SI):407–10. Disponible en: <https://go.gale.com/ps/i.do?p=AONE&sw=w&issn=05355133&v=2.1&it=r&id=GALE%7CA505840487&sid=googleScholar&linkaccess=fulltext>
7. Kehagias I, Zygomalas A, Markopoulos G, Papandreou T, Kraniotis P. Diagnosis and Treatment of Mucinous Appendiceal Neoplasm Presented as Acute Appendicitis. *Case Rep Oncol Med.* 2016 <https://www.ncbi.nlm.nih.gov/pmc/articles/PMC4808669/>
8. Dhage-Ivatury S, Sugarbaker PH. Update on the Surgical Approach to Mucocele of the Appendix. *J Am Coll Surg.* 2006 Apr 1 [citado 18 Jul 2021];202(4):680–4. <https://pubmed.ncbi.nlm.nih.gov/16571440/>