






VÓLVULO DE VESÍCULA BILIAR COMO CAUSA INFRECUENTE DE ABDOMEN AGUDO: REPORTE DE UN CASO CLÍNICO

MARÍA FERNANDA RODRÍGUEZ IZQUIERDO¹ 
ANA LISCAR SUTHERLAND MICHELANGELI² 
CARLOS ALEXANDER MUÑOZ MORALES³ 
JESÚS ALEJANDRO SOUBLETT RIVAS² 
HONORIO ANTONIO HERNÁNDEZ GONZÁLEZ¹ 

GALLBLADDER VOLVULUS AS AN UNCOMMON CAUSE OF ACUTE ABDOMEN: A CLINICAL CASE REPORT

RESUMEN

Introducción: El vólvulo de vesícula biliar es una condición poco común que puede simular otras patologías abdominales agudas, lo que dificulta su diagnóstico. Esta afección tiene una mayor incidencia en mujeres mayores y su presentación generalmente amerita una coledistectomía urgente debido a la gravedad de los síntomas. **Caso clínico:** Se presenta el caso de una paciente femenina de 88 años de edad, quien consultó por dolor abdominal, náuseas y vómitos de 72 horas de evolución. El examen físico reveló sensibilidad en el hipocondrio y flanco derecho, los análisis de laboratorio indicaron un aumento de los parámetros inflamatorios. El diagnóstico fue confirmado mediante estudios de tomografía de abdomen con contraste, que mostraron una estructura quística con un cálculo en su interior y cambios inflamatorios compatibles con vólvulo vesicular. Se decide realizar una laparoscopia, que posteriormente fue convertida a cirugía abierta durante la operación, se evidenció vesícula biliar de gran tamaño, rotada sobre su eje en más de 180°, lo que causó gangrena en sus paredes. **Conclusiones:** El vólvulo de vesícula biliar, aunque infrecuente, presenta síntomas inespecíficos que pueden imitar otras condiciones abdominales agudas, lo que dificulta su diagnóstico preoperatorio. Por lo tanto, es fundamental llevar a cabo una evaluación clínica exhaustiva y un estudio de imagen adecuado para llegar a un diagnóstico certero. La coledistectomía laparoscópica es considerada el tratamiento de elección, y ofrece un pronóstico favorable si se realiza sin demoras.

Palabras clave: Vólvulo, vesícula biliar, torsión

ABSTRACT

Introduction: Gallbladder volvulus is an uncommon condition that can mimic other acute abdominal pathologies, making its diagnosis challenging. This condition has a higher incidence in older women, and its presentation usually warrants an urgent cholecystectomy due to the severity of the symptoms. **Clinical case:** We present the case of an 88-year-old female patient who consulted for abdominal pain, nausea, and vomiting lasting 72 hours. The physical examination revealed tenderness in the right upper quadrant and flank, and laboratory analyses indicated elevated inflammatory markers. The diagnosis was confirmed through contrast-enhanced computed tomography of the abdomen, which showed a cystic structure with a stone inside and inflammatory changes consistent with gallbladder volvulus. A laparoscopic approach was decided upon, which was subsequently converted to open surgery. During the operation, a large gallbladder was observed, twisted over its axis by more than 180°, resulting in gangrene of its walls. **Conclusions:** Gallbladder volvulus, although infrequent, presents with nonspecific symptoms that can imitate other acute abdominal conditions, complicating its preoperative diagnosis. Therefore, it is essential to conduct a thorough clinical evaluation and appropriate imaging studies to achieve an accurate diagnosis. Laparoscopic cholecystectomy is considered the treatment of choice and offers a favorable prognosis if performed without delay.

Key words: Volvulus, gallbladder, torsion

1. Cinjano General Hospital Provincial de Talagante Santiago, Región Metropolitana - Chile. Correo-e: mafer89.mfri@gmail.com
2. Cinjano General Hospital Félix Bulnes Cerda Santiago, Región Metropolitana - Chile
3. Cinjano General Hospital Claudio Vicuña Santiago, Región Metropolitana - Chile

Recepción: 02/02/2025
Aprobación: 24/04/2025
DOI: 10.48104/RVC.2025.78.1.7
www.revistavenezolanadecirugia.com

INTRODUCCIÓN

El vólvulo de la vesícula biliar es una causa infrecuente dentro de las patologías del sistema hepatobiliar, con aproximadamente 500 casos documentados en la literatura desde finales del siglo XIX.¹¹ Su incidencia es de 1 por cada 365,000 pacientes con enfermedades biliares. En 1898, Wendel describió este fenómeno por primera vez, definiéndolo como una torsión de la vesícula biliar alrededor de su eje, afectando la arteria y el conducto cístico. Esta condición rara, cuya etiología sigue siendo desconocida, puede ocurrir debido a la ausencia de mesenterio en la vesícula biliar o el conducto cístico, o a la presencia de un mesenterio amplio y móvil, lo que lleva a un aspecto de "vesícula flotante". Otra posible causa es la torsión de la vesícula sobre su propio eje o en el triángulo cístico, según la clasificación de Gross, que distingue entre dos tipos (tipo 1 o tipo 2).¹²

Las manifestaciones clínicas del vólvulo varían desde síntomas vagos hasta emergencias quirúrgicas cuando se presenta una torsión completa mayor de 180°. Es más frecuente en pacientes de entre 70 y 80 años, con una media de presentación de 77 años. Esta condición tiene una mayor prevalencia en mujeres, con una relación de 4:1 respecto a los hombres, inversamente a lo que ocurre en la infancia, donde se observa una relación de 2.5:1.^{12,21}

La presentación clínica suele asemejarse a la colecistitis aguda, lo que dificulta su identificación en el período preoperatorio. Las dificultades y retrasos en el diagnóstico clínico y por imágenes aumentan el riesgo de complicaciones como sepsis secundaria a isquemia, necrosis y perforación vesicular (4). Un diagnóstico y tratamiento quirúrgico oportunos, ya sea mediante videolaparoscopia o laparotomía exploratoria, son esenciales para evitar estas complicaciones. El tratamiento de elección es la colecistectomía de urgencia, que generalmente tiene un buen pronóstico.^{12,41}

A continuación, se presenta el caso de una paciente con vólvulo de vesícula biliar, evidenciando un cuadro de abdomen agudo inusual.

Presentación del caso

Información del Paciente:

Paciente Femenina de 88 años de edad con antecedentes de escoliosis e hipertensión arterial, fue traída a urgencias por presentar un dolor abdominal de 72 horas de evolución, localizado en el hipocondrio y flanco derecho, asociado a náuseas y vómitos.

Hallazgos clínicos

Al examen físico la paciente se encontraba clínicamente estable, con taquicardia y signos de deshidratación. El abdomen era blando y depresible, pero doloroso a la palpación en el hipocondrio y flanco derecho, con un signo de Murphy positivo. Los exámenes de laboratorio iniciales mostraron parámetros inflamatorios elevados, mientras que el perfil hepático se reportó normal.

Estudios diagnósticos

Se realizó una tomografía computarizada de abdomen y pelvis con contraste endovenoso, la cual reveló una estructura quística con un cálculo en su interior, además de cambios inflamatorios significativos adyacentes, compatibles con vólvulo vesicular. La vía biliar intra y extrahepática se encontró de calibre normal sin factor obstructivo. Se observó escasa ascitis y signos difusos de edema mesentérico (Figura 1).

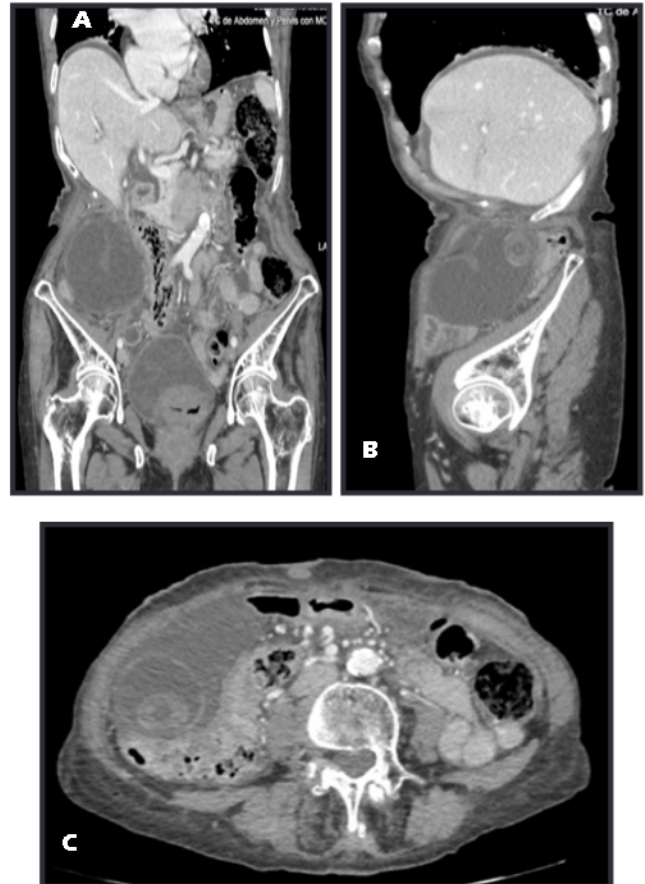


Figura 1. Imágenes tomográficas de abdomen y pelvis en diferentes cortes: (A) Coronal, la flecha muestra el segmento volvulado. (B) Sagital, vesícula biliar y cálculo. (C) Axial, vesícula biliar y cálculo

Tratamiento realizado

Considerando el cuadro clínico de la paciente y los hallazgos de los estudios complementarios de imagen, se decidió realizar una laparoscopia, durante la intervención se observó un plastrón vesicular formado por omento mayor, el ángulo hepático del colon y el estómago. Ante estos hallazgos, se optó por convertir a una cirugía abierta. Se constató una vesícula biliar de gran tamaño (aproximadamente 15 x 10 cm), rotada sobre su eje mayor a 180°, lo que condicionó gangrena de las paredes en el fondo y el cuerpo de la vesícula. Se identificaron el conducto cístico, la arteria cística y la vía biliar principal (Figura 2).

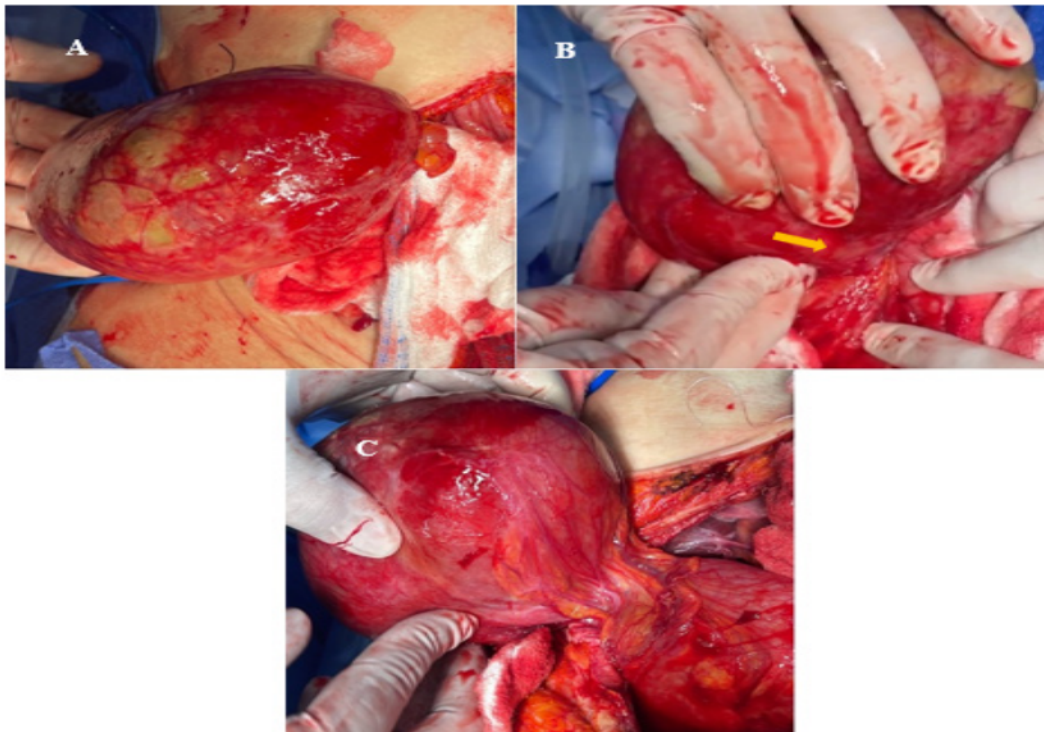


Figura 2. Imágenes de hallazgos operatorio vólvulo vesicular: (A) Gangrena vesicular. (B) La flecha muestra rotación de vesícula sobre su propio eje. (C) Desvolvulación vesicular

La colecistectomía se realizó de urgencia, logrando la desvolvulación y resección de la vesícula gangrenada.

SEGUIMIENTO Y RESULTADOS

Tras la intervención, la paciente evolucionó favorablemente. El inicio de el régimen fue en las primeras 8h postoperatorias. Se observó mejoría de los parámetros inflamatorios, siendo egresada al tercer día.

En el seguimiento a un mes, la paciente se encontraba asintomática.

DISCUSIÓN

El vólvulo de la vesícula biliar representa la torsión de una víscera sobre su eje longitudinal (organo-axial) o alrededor de su eje transversal (mesenterio-axial). Aunque hasta el 90 % de los casos se presentan en el colon sigmoides, también se ha documentado en el ciego, el estómago y el intestino delgado, siendo muy raramente observado en la vesícula biliar, donde la rotación ocurre ya sea sobre un mesenterio corto o uno largo. Esta condición puede implicar un alto riesgo de morbilidad y mortalidad si no se identifica y trata de manera oportuna.^{11,21}

El vólvulo de vesícula biliar es una enfermedad poco frecuente que puede afectar a personas de cualquier edad, aunque muestra un pico de incidencia bimodal: uno en el grupo

etario de 0 a 18 años y otro mayor en los pacientes de entre 70 y 80 años, con una relación de mujeres a hombres de 4:1.^{14,51} Este patrón se confirma en el caso que hemos presentado, que involucra a una mujer de edad avanzada.

El mecanismo exacto de la torsión es desconocido, pero se sospecha que existen factores anatómicos predisponentes que contribuyen a su aparición.^{16,71} Entre ellos se incluye la malformación congénita, que puede ocurrir entre la cuarta y la séptima semana del desarrollo embrionario, lo que resulta en la ausencia del mesenterio vesicular. Esta condición puede llevar a un estado de "vesícula biliar flotante". La visceroptosis generalizada también aumenta la movilidad de la vesícula en pacientes ancianos, debido a la relajación y elongación del mesenterio vesicular y del conducto cístico.¹⁸⁻¹⁹¹ En nuestro caso, las características anatómicas observadas, como la elongación del mesenterio vesicular, permitieron la torsión y el desplazamiento de la vesícula biliar.

Según la clasificación de Gross, publicada en 1936, existen dos tipos de torsión de la vesícula biliar: la torsión completa, donde la rotación es mayor de 180°, y la torsión incompleta, que se presenta con rotación menor de 180°. En 1945, Leger clasificó los casos en torsión total (alrededor de su pedículo) y torsión parcial (donde el fondo vesicular se desplaza y se tuerce en una unión de las porciones fija y móvil, creando una forma en reloj de arena). Lau et al. propusieron criterios clínicos para la sospecha del vólvulo de vesícula biliar, aunque no existen síntomas específicos preoperatorios. Los análisis típicamente muestran un proceso

inflamatorio agudo, con leucocitosis y desviación a la izquierda, sin alteraciones significativas en el perfil hepático.^{11,12}

La ecografía es la primera prueba de imagen a realizar en pacientes con dolor abdominal agudo en el hipocondrio derecho, debido a su alta sensibilidad y especificidad para patologías hepatobiliares. Los hallazgos son análogos a los de la torsión de otros órganos móviles: aumento del tamaño vesicular, engrosamiento y edema de la pared, y líquido libre perivesicular. A su vez, la localización ectópica de la vesícula, desplazada anterior e inferiormente, y el conducto cístico situado a la derecha de la vesícula ayudan a orientar el diagnóstico. Con la ecografía Doppler, se puede observar la ausencia de flujo en la arteria cística en casos de torsión completa. Dado que no disponíamos de ecografía, el examen de elección en nuestro caso fue la tomografía computarizada, que evidenció el segmento volvulado de la vesícula biliar y proporcionó apoyo diagnóstico prequirúrgico. Tras una extensa revisión de la literatura, se encuentra que los hallazgos ecográficos son similares a los que se observan en la tomografía computarizada, la cual también permite visualizar el giro de la vesícula sobre su hilio. La resonancia magnética, aunque menos utilizada por su menor disponibilidad y mayor tiempo de exploración, podría ser útil en casos donde persistan dudas después de la ecografía y la tomografía, ya que proporciona más información, especialmente en situaciones de necrosis de la pared o hemorragia intramural.^{11,12}

Con respecto al tratamiento, la colecistectomía laparoscópica es considerada el estándar de oro, a pesar de que solo el 10% de los casos se diagnostican preoperatoriamente.¹³ Cuando la vesícula biliar está poco adherida al hígado, la intervención puede llevarse a cabo con relativa facilidad. En situaciones de inestabilidad hemodinámica asociada a perforación y coleperitoneo, se recomienda una cirugía abierta como vía de acceso. En el caso presentado, se realizó un primer abordaje laparoscópico, pero la presencia de un plastrón vesicular de difícil disección motivó la conversión a cirugía abierta. La técnica quirúrgica implica la desvolvulación de la vesícula, el vaciado de la hidropesía vesicular y la colecistectomía, siendo crucial realizar con especial cuidado la disección del triángulo de Calot, que puede estar distorsionado tras la desvolvulación.^{11,13}

El pronóstico es excelente, salvo en aquellos casos donde se retrasa el diagnóstico y la cirugía, en tales situaciones, el riesgo de perforación y peritonitis puede elevar la mortalidad hasta un 5-10%.^{11,14}

En resumen, el diagnóstico y tratamiento oportunos son esenciales para resolver esta patología y prevenir complicaciones. En nuestro caso, la paciente evolucionó satisfactoriamente, siendo egresada a las 72 horas después, con un buen estado de salud, como se evidenció en los controles subsiguientes.

CONCLUSIÓN

El vólvulo de vesícula biliar es una patología poco común que tiene una mayor incidencia en mujeres de edad avanzada.

Sus síntomas suelen asemejarse a los de otras enfermedades abdominales agudas, lo que dificulta un diagnóstico preoperatorio oportuno. No obstante, las técnicas de imagen como la ecografía, la tomografía computarizada y la colangioresonancia son herramientas valiosas que pueden facilitar una identificación más rápida y precisa.

La colecistectomía sigue siendo el tratamiento de elección, demostrando un pronóstico generalmente favorable cuando se realiza sin demora.

DECLARACIONES DE AUTORÍA

M.R. y A.S. desarrollaron la idea, condujo la búsqueda bibliográfica, recopiló los datos y redactó el manuscrito. J.S. y C.M. revisó el documento. Todos los autores realizaron la revisión final, contribuyendo con análisis intelectuales y aprobando la versión final.

CONSENTIMIENTO INFORMADO

Se obtuvo el consentimiento informado por escrito del paciente para la publicación de este informe y cualquier imagen asociada.

CONFLICTO DE INTERESES Y FINANCIACIÓN

Los autores declaramos no tener conflictos de intereses, ni haber recibido financiamiento o patrocinio de ninguna organización para realizar este trabajo.

REFERENCIAS

1. Reyna-Villasmiel E. Vólvulo de la vesícula biliar. *Repert Med Cir*. <https://doi.org/10.31260/RepertMedCir.01217372.1302>
2. Palmieri A, Hernández LA, González C, Hernández KJ, Pérez JB, Tovio IP. Vólvulo de la vesícula biliar. *Rev Colomb Cir*. 2019;34:269-76. <https://doi.org/10.30944/20117582.446>
3. Oriolo-Estrada MA, García-Pérez JA, Cárdenas-Valdés CA. Vólvulo de vesícula biliar, a propósito de un caso. *Rev Ciencias Médicas [Internet]*. 2021 [citado: fecha de acceso]; 25(1): e4365. Disponible en: <http://revcompinar.sld.cu/index.php/publicaciones/article/view/4365>.
4. José Miguel Alfonso Valdés, Dery Luis Domínguez Rodríguez, Luisbel Correa Martínez, Rolando Piñero Prieto. *Rev. Ciencias Médicas de Pinar del Río*. Mayo-junio, 2016; vol 20 (3):380-384
5. Dr. Enrique Legra Zayas, I Dr. Juan Bory Rodríguez I y Dra. Yamilda Montero Lora II Vólvulo de vesícula biliar en una anciana. *MEDISAN* 2017; 21 (5):585.
6. Cabello del Castillo JA, Lomas Espadas M, Pascual Montero JA. Vólvulo de la vesícula biliar. *Revista Española de Enfermedades Digestivas*. 1982;61:56-8
7. Nguyen T, Geraci A, Bauer JJ. Laparoscopic cholecystectomy for gallbladder volvulus. *Surg Endosc*. 1995;9:519-21
8. Resano B, Abadía I, Arnedo S, Flamarique O, Eguaras E, Ramírez O. Vólvulo de vesícula. *Cir Esp*. 2000;68:87- 8.
9. Ingwang R, Belsham P, Scott H, Barker S, Bearn P. Torsion of the gallbladder: Rare, unrecognized or underreported? *Aust N Z J Surg*. 1991;61:717-20

10. Wendel AV. Case of floating gallbladder and kidney complicated by cholelithiasis with perforation of gallbladder. *Am Surg.* 1898;27:199-202.
11. Lau WY, Fan ST, Wong SH. Acute torsion of the gallbladder in the aged: A re-emphasis on clinical diagnosis. *Aust N Z J surg.* 1982;52:492-4
12. Abadía-Barnó P, et al. Vólvulo de vesícula biliar: retos diagnósticos y quirúrgicos. *Cirugía y Cirujanos.* 2016. <http://dx.doi.org/10.1016/j.circir.2016.10.013>
13. Garcivilla PC, Alvarez JF, Uzqueda GV. Diagnosis and laparoscopic approach to gallbladder torsion and cholelithiasis. *JSLs.* 2010;14:14068-72.