

Ana Lucía Tellería¹, Johannes Arias², Eyrnabell García, Silvia Blanchard, Hoychin Morantes, Graciela Gonzáles, Rosa Alcalá, Marianne Arias, Reina Lugo

¹ Hospital Universitario Dr. Alfredo Van Grieken. analuciatelleria@yahoo.es

² Hospital Universitario Dr. Alfredo Van Grieken. joharias666@hotmail.com

Recibido: 12/12/2007

Aceptado: 15/01/2008

Resumen

La presión de pulso (PP) ha sido considerada en los últimos años un factor de riesgo cardiovascular independiente y un marcador de mortalidad cardiovascular y total.

Objetivo: Determinar la relación que existe entre la presión de pulso y la severidad de la retinopatía hipertensiva en los pacientes hipertensos de la UHA del CECREFAL.

Métodos: Estudio transversal. En 96 pacientes hipertensos que asisten a la consulta de hipertensión arterial en el CECREFAL, se realizaron monitorización ambulatoria de la presión arterial (PA) durante 24 horas (MAPA) y fondo de ojo, determinando el grado de retinopatía según la clasificación de Keith Wagener.

Resultados: Se incluyó 96 hipertensos, con una edad media de 56 ± 14 años; el 61,4% eran del sexo femenino y 38,5% eran masculinos. El tercil 1 (12-51 mmHg) se presentó en el 38,5%, el tercil 2 (52-65 mmHg) en 25% y el tercil 3 (≥ 66 mmHg) en el 36,5% de los pacientes estudiados. En el 83,33% de los pacientes se observó retinopatía, grado I en el 41,7% y grado II en el 37,5%. El incremento de los niveles de presión de pulso se asocia al aumento de la incidencia de retinopatía.

Conclusión: El control de la PA con MAPA predice mejor los eventos cardiovasculares futuros y la repercusión sobre los órganos blanco, que las determinaciones casuales de la PA. Existe relación entre la presión de pulso y grado de retinopatía en nuestro medio, sin embargo, son necesarios estudios que confirmen a nivel mundial, hallazgos previos que relacionan el incremento de la PP con repercusión temprana de órganos diana, específicamente con retinopatía.

Palabras Clave: Presión de pulso (PP), Retinopatía hipertensiva, Hipertensión Arterial (HTA)

Abstract

The pulse pressure (PP) has been considered in recent years one cardiovascular risk factor independent and a marker of cardiovascular mortality and total.

Objective: To determine the relationship between pulse pressure and the severity of hypertensive retinopathy in patients with hypertension of UAH's CECREFAL.

Metodos: A cross-sectional study. In 96 hypertensive patients attending the consultation of hypertension in CECREFAL been made ambulatory monitoring of blood pressure (BP) for 24 hours (MAP) and fund eye, determining the degree of retinopathy as classified by Keith Wagener.

Results: We included 96 hypertensive patients with a mean age of 56 ± 14 years old, 61.4% were female and 38.5% were male. The tercil 1 (12-51 mmHg) was presented in 38.5%, tercil 2 (52-65 mmHg) in 25% and tercil 3 (≥ 66 mmHg) in 36.5% of patients studied. In 83.33% of the patients was observed retinopathy, grade I in 41.7% and grade II in 37.5%. Increasing levels of pulse pressure is associated with increased incidence of retinopathy.

Conclusion: The control of the PA with MAP best predicts future cardiovascular events and the impact on the target organs, which determinations of casual BP. There relationship between pulse pressure and degree of retinopathy in our midst, however, studies are needed to confirm globally, previous findings that relate the increase in DB impact with early target organs, specifically with retinopathy.

Key Words: Pulse pressure (pp) abpm ambulatory blood pressure measuring, hypertention, hypertensive retinopathy

La hipertensión arterial (HTA) es un importante problema médico y de salud pública. La prevalencia mundial estimada podría ser de aproximadamente un billón de individuos, y aproximadamente 7.1 millones de muertes al año se podrían atribuir a la hipertensión.

La HTA es una enfermedad sistémica que compromete órganos como el cerebro, el corazón, el riñón y también el ojo. La retinopatía hipertensiva es la principal manifestación ocular.

La presión de pulso (PP) definida como la diferencia entre la presión arterial sistólica y la presión arterial diastólica refleja la circulación sanguínea pulsátil, siendo considerada en los últimos años un factor de riesgo cardiovascular independiente y un marcador de mortalidad cardiovascular y total. Diversos estudios han confirmado la asociación entre la presencia de signos de retinopatía hipertensiva y la presión de pulso elevada.

Se conoce como retinopatía hipertensiva a las alteraciones producidas por las arteriolas, el parénquima retiniano, el nervio óptico y la coroides en el curso del proceso hipertensivo. El estrechamiento arteriolar focal y generalizado es la primera manifestación fundoscópica del proceso hipertensivo, mas tarde aparecen las alteraciones propias de la arterioloesclerosis de la pared, los signos mas significativos son el aumento del reflejo luminoso arteriolar, los vasos en hilo de cobre y plata y los cruces arteriovenosos patológicos. La clasificación es estadios realizada por Keith y Wagener es la más utilizada.

La frecuencia de retinopatía hipertensiva entre los pacientes hipertensos no diabéticos es de un 0.8 a 7.8%. En diferentes estudios, la mayoría de los investigadores encuentra que alrededor de un tercio de hipertensos no muestra cambios en el fundus, sin embargo, cuando la presión diastólica supera los 100 mmHg, se ha encontrado que solo el 11% de ellos tiene el fondo de ojo normal.

El objetivo de este estudio fue determinar la relación que existe entre la presión de pulso y la severidad de la retinopatía hipertensiva en los pacientes de la unidad de hipertensión arterial (UHA) del centro cardiovascular regional del estado Falcón (CECREFAL).

Se diseñó un estudio no experimental, transversal, de correlación clínica, cuyo universo de estudio estuvo constituido por los pacientes hipertensos que asisten a la consulta de hipertensión arterial en el CECREFAL. Entre octubre 2006 y marzo 2007, a 96 de estos pacientes, se les realizó monitorización ambulatoria de la presión arterial (PA) durante 24 horas (MAPA) y fondo de ojo, determinando el grado de retinopatía según la clasificación de Keith Wagener.

Fueron excluidos del estudio los pacientes diabéticos, pacientes con degeneración retiniana extensa por miopía alta, pacientes con imposibilidad de realizar examen fundoscópico por opacidad de medios y los no colaboradores por retardo mental u otras alteraciones psiquiátricas.

Los datos fueron procesados con el paquete estadístico SPSS 10.0.

Se incluyó 96 hipertensos, con una edad media de 56 ± 14 años; el 61,4% eran del sexo femenino y 38,5% eran masculinos. La presión de pulso en los pacientes estudiados se presentó en el tercil 1 (12-51 mmHg) en el 38,5%, el tercil 2 (52-65 mmHg) en 25% y el tercil 3 (≥ 66 mmHg) en el 36,5%. (gráfico 1)

Según los hallazgos oftalmoscópicos el 83,33% de los pacientes presentó retinopatía hipertensiva: grado I en el 41,7%, grado II en el 37,5%, grado III en el 2,1% al igual que el grado IV. No detectamos alteraciones visibles a la oftalmoscopia en 16 pacientes. (gráfico 2)

El incremento de los niveles de presión de pulso se asocia al aumento de la incidencia de retinopatía, se observó que la retinopatía hipertensiva grado I se presentó en pacientes con PP de $59,04 \pm 15,02$, grado II con PP $68,89 \pm 14,37$, grado III con PP $92 \pm 2,82$ y grado IV con PP $105 \pm 7,07$; mientras que los pacientes a los que no se les evidenció retinopatía hipertensiva presentaron PP con niveles más bajos: $43,25 \pm 11,47$. (gráfico 3)

Tabla 1. Presión de pulso en pacientes de la unidad de hipertensión arterial. centro cardiovascular regional del Estado Falcón

Presión de pulso	Frecuencia	%
TERCIL 1 (12-51mmHg)	37	38,5
TERCIL 2 (52-65mmHg)	24	25
TERCIL 3 (66-130mmHg)	35	36,5
Total	96	100

Gráfico 1. Presión de pulso en pacientes de la unidad de hipertensión arterial. centro cardiovascular regional del Estado Falcón

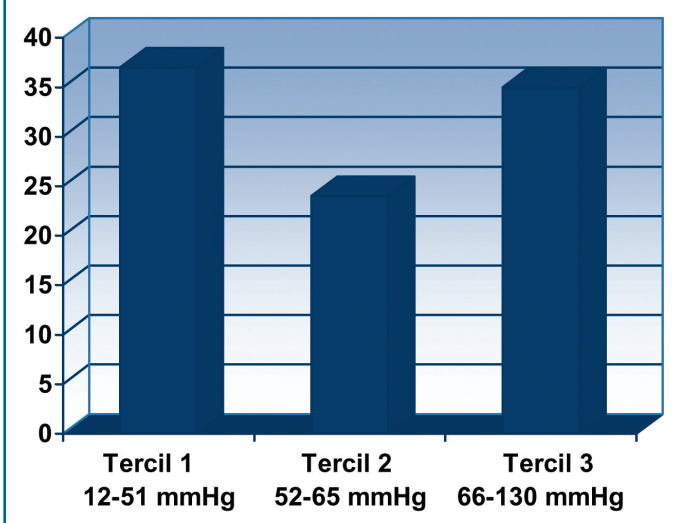


Tabla 2. Grados de retinopatía hipertensiva en pacientes de la unidad de hipertensión arterial. centro cardiovascular regional del Estado Falcón

Retinopatía	Frecuencia	%
0	16	16,7
I	40	41,7
II	36	37,5
III	02	2,1
IV	02	2,1
Total	96	100

Gráfico 2. Grados de retinopatía hipertensiva en pacientes de la unidad de hipertensión arterial. Centro Cardiovascular Regional del estado Falcón

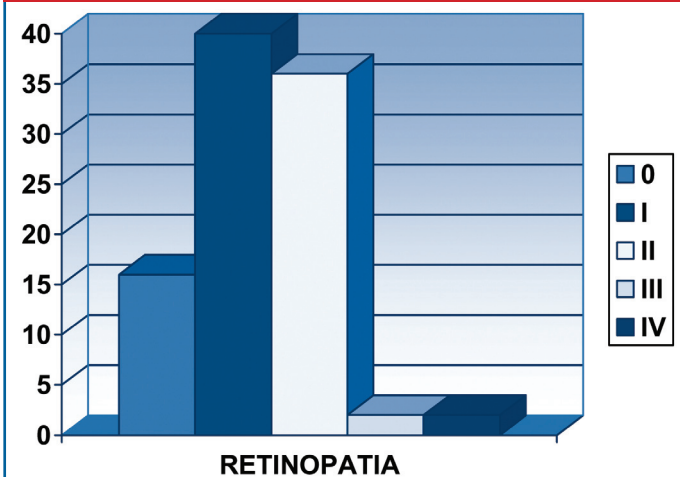
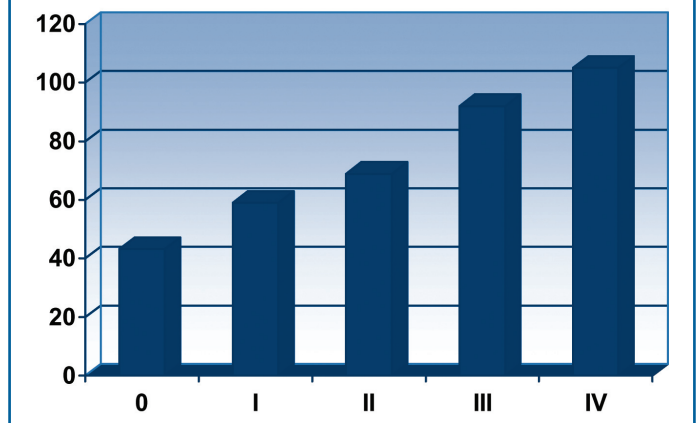


Tabla 3. Retinopatía hipertensiva y presión de pulso en pacientes de la unidad de hipertensión arterial. Centro Cardiovascular Regional del Estado Falcón

Retinopatía	Frecuencia	%	Presión de pulso
0	16	16,7	43,25±11,47
I	40	41,7	59,04±15,02
II	36	37,5	68,89±14,37
III	2	2,1	92±2,82
IV	2	2,1	105±7,07

Gráfico 3. Retinopatía hipertensiva y presión de pulso en pacientes de la unidad de hipertensión arterial. Centro Cardiovascular Regional del Estado Falcón



Discusión

La prevalencia de retinopatía hipertensiva encontrada en el presente estudio fue de 83,3% (41,7% de grado I, 37,5% de grado II, 2,1% de grado III y 2,1% de grado IV), estos hallazgos son similares a los encontrados por O'Sullivan (1968) que muestra una prevalencia de 89,66% en 58 pacientes hipertensos cuyo promedio de edad es de 50 años; igualmente Cáceres (2000) reporta una prevalencia de 91,4% en 70 pacientes hipertensos con edades entre 16 y 50 años, Chang encontró una prevalencia del 74,7% en un estudio de 1000 pacientes hipertensos. Otros estudios de la década del 90, muestran una menor prevalencia menor de retinopatía hipertensiva, Cerasola reporta un 54,83% en una muestra de 383 pacientes hipertensos más jóvenes con un promedio de edad de 44 años y con menor porcentaje de sexo femenino (48,3%) que en nuestro estudio (61,4%); una cifra comparable lo reporta Palatini con un 51% de retinopatía hipertensiva entre 348 pacientes hipertensos. Como es evidente la prevalencia de retinopatía hipertensiva en nuestro medio es alta, quizás por el mal cumplimiento de la terapéutica indicada lo que impide un buen control de las cifras tensionales.

Predominan las retinopatías hipertensivas grado I y

II, esto puede deberse a que a diferencia de lo que ocurría en los años treinta, cuando Keith, Wagener y Barker clasificaron las alteraciones retinianas hipertensivas en cuatro grados, actualmente la mayoría de los hipertensos consultan en una fase temprana del proceso de su enfermedad, y es muy infrecuente observar hemorragias y exudados (grado III), por no hablar del edema de papila (grado IV). En cambio, las alteraciones retinianas de grado I (estrechamiento arteriolar de carácter focal o general) y II (dentado [nipping] arteriovenoso) se describen con mucha mayor frecuencia que los marcadores de lesiones de órganos con una significación clínica documentada (hipertrofia ventricular izquierda, placas carotídeas y microalbuminuria), pero se ha puesto en duda la utilidad de estos grados más leves de retinopatía detectados en el análisis del fondo de ojo para valorar el pronóstico.

Existe relación entre la presión de pulso y grado de retinopatía en nuestro medio, sin embargo, son necesarios estudios que confirmen a nivel mundial, hallazgos previos que relacionan el incremento de la PP con repercusión temprana de órganos diana, específicamente con retinopatía.

Es necesario incidir en el mejor control de la presión arterial, hasta alcanzar niveles óptimos evitando la aparición de complicaciones microvasculares y macrovasculares, que deterioran la calidad de vida de nuestros pacientes.

Referencias

- Mancia G, De Backer G, Dominiczak A, Cifkova R, Fagard R, Germano G, Grassi G, Heagerty A, et al. Grupo de Trabajo para el Tratamiento de la Hipertensión Arterial de la Sociedad Europea de Hipertensión (ESH) y de la Sociedad Europea de Cardiología (ESC). Guías de práctica clínica para el tratamiento de la hipertensión arterial 2007. *Rev Esp Cardiol*. 2007;60(9):968.e1-e94.
- Wong T, Mitchell P. The eye in hypertension. *Lancet* 2007; 369: 425-35
- Wong T, Mitchell P. Hypertensive Retinopathy. *N Engl J Med* 2004;351:2310-7.
- 1999 World Health Organization-International Society of Hypertension Guidelines for the Management of Hypertension. *J Hypertens* 1999;17:151-83.
- Chobanian AV, Bakris GL, Black HR, et al. The Seventh Report of the Joint National Committee on Prevention, Detection, Evaluation, and Treatment of High Blood Pressure: the JNC 7 report. *JAMA* 2003;289:2560-72.
- Wong TY, Klein R, Klein BEK, Tielsch JM, Hubbard LD, Nieto FJ. Retinal microvascular abnormalities, and their relationship with hypertension, cardiovascular disease, and mortality. *Surv Ophthalmol* 2001;46:59-80
- Chatterjee S, Chattopadhyay S, Hope Ross M, Lip PL, Chattopadhyay S. Hipertensión and the eye: changing perspectives. *J Hum Hypertens* 2002;16:667-75.
- Klein R, Klein BE, Moss SE. The relation of systemic hypertension to changes in the retinal vasculature: the Beaver Dam Eye Study. *Trans Am Ophthalmol Soc* 1997; 95:329-48
- Yin T, McIntosh R. Hypertensive retinopathy signs as risk indicators of cardiovascular morbidity and mortality. *British Medical Bulletin* 2005;73-74.
- Van den Born B, Hulsman C, Hoekstra J, Schlingemann R, Van Montfrans G. Value of routine funduscopy in patients with hypertension: systematic review. *BMJ* 2005;331:73-
- Zakopoulos N, Lekakis J, Papamichael C, Toumanidis J, Kanakakis J, Kostandonis D, Vogiazoglou T, et al. La presión del pulso en normotensos: un marcador de las enfermedades cardiovasculares AJH (Ed. Esp.) 2001; 3: 257-262
- Wang J, Mitchell P, Leung H, Rochtchina E, Yin T, Klein R. Hypertensive Retinal Vessel Wall Signs in a General Older Population. The Blue Mountains Eye Study. *Hypertension*. 2003;42:534-541.
- Yin T, Klein R, Klein B, Meuer S, Hubbard L. Retinal Vessel Diameters and Their Associations with Age and Blood Pressure. *IOVS*, 2003. 44:11.
- Sakata K, Sakata V, Barreto J, Bottós K, Bottós J, Duarte N, Busatto D. Hipertensão e retinopatía hipertensiva. *Arq. Bras. Oftalmol*. 2002, 65:2.
- Singh HS. Sistemic arterial blood pressure and the eye. *Eye* 1996; 10: 5-28.
- O'Sullivan P, Hickey N, Maurer B, et al. Retinal artery changes correlated with other hypertensive parameters in a coronary heart disease case-history study. *Brit. Heart J*, 1968, 30, 556-562
- Cáceres M, Cáceres O, Cordiés L. Hipertensión Arterial y retinopatía hipertensiva. Su comportamiento en un área de salud. *Rev Cub Med* 2000; 39(4): 210-6.
- Cerasola G, Cottone S, Mule G, et al. Microalbuminuria, renal dysfunction and cardiovascular complication in essential hypertension. *J Hypertens* 1996;14(7):915-20.
- Palatini P, Penzo M, Bongiovi S, Canali C, Pessina AC. Role of ophthalmoscopy in arterial hypertension: a problem revisited. *Cardiologia* 1991;36(9):713-22.
- Biesenbach G, Zazgornik J. High prevalence of retinopathy and coronary heart disease in hypertensive patients with persistent microalbuminuria under short intensive antihypertensive therapy. *Clin Nephrol* 41(4):211-8,1994
- Hyman L, Schachaj AP, He Q, Leske MC. Hypertension, cardiovascular disease and age-related macular degeneration. Age-Related Macular Degeneration Risk Factors Study Group. *Arch Ophthalmol* 118(3): 351-8, 2000