






## Control de la caries no restaurativa en incisivos centrales primarios, a los 36 meses de seguimiento

Giovanna Bueno Marinho<sup>1</sup> , Letícia Yumi Arima<sup>1</sup> , Emanuella Pinheiro da Silva Oliveira<sup>1</sup> , Karla Mayra Rezende<sup>2</sup> , José Carlos Pettorossi Imparato<sup>2</sup> .

**Resumen:** La mínima intervención ha ido ganando cada vez más notoriedad en la Odontología, reflejando una creciente demanda por parte de los profesionales que buscan técnicas que promuevan tratamientos eficientes y que preserven la estructura dentaria. **Objetivo:** El presente estudio tuvo como objetivo promover el control de caries no restaurador (CCNR) en un paciente infantil, mediante una regularización de la cavidad de la lesión cariosa para permitir una mejor limpieza del área, junto con un protocolo complementario de fluoración. **Presentación de caso:** Paciente masculino de 4 años de edad con higiene bucal satisfactoria, sin embargo con acumulación de biopelícula entre los incisivos centrales superiores y sin síntomas ni quejas estéticas. Se alisaron las caras mesiales de los incisivos centrales con tiras abrasivas para eliminar zonas socavadas y facilitar el acceso para mejorar la higiene bucal, y se aplicó el barniz de flúor en 4 sesiones, con un intervalo de una semana entre cada aplicación. La madre de la paciente fue instruida sobre cuidados de higiene y alimentación. Durante 36 meses se realizó seguimiento clínico y radiográfico del paciente con retornos cada 12 meses. También se reevaluaron el índice de placa visible y los resultados de la guía de higiene y dieta. **Conclusión;** En este caso clínico, la fluoroterapia asociada a la regularización superficial demostró ser una alternativa de tratamiento exitosa a largo plazo, permitiendo la preservación del tejido dentario y previniendo la progresión de las lesiones cariosas. El concepto ultraconservador puede ser una alternativa válida por su eficacia, sencillez, bajo coste y buena aceptación por parte de los niños y sus padres.

**Palabras clave:** tratamiento conservador, lesión cariosa, prevención y control, flúor.

## Controle cavitário não restaurador em incisivos centrais decíduos com 36 meses de acompanhamento

**Resumo:** A mínima intervenção vem ganhando cada vez mais notoriedade na Odontologia, refletindo uma crescente demanda de profissionais que buscam por técnicas que promovam tratamentos eficientes e preservem a estrutura dental. **Objetivo:** O presente estudo teve como objetivo promover um controle cavitário não restaurador (CCNR) em um paciente infantil, por meio de uma regularização da cavidade da lesão de cárie para permitir uma melhor higienização da área, associado a um protocolo complementar de flúor. **Caso clínico:** Paciente do sexo masculino, 4 anos de idade, com higiene bucal regular, entretanto com acúmulo de biofilme entre os incisivos centrais superiores e sem sintomatologia ou queixa estética. As superfícies mesiais dos incisivos centrais foram regularizadas com tiras abrasivas para remover áreas retentivas e facilitar o acesso para melhorar a higiene bucal. O verniz fluoretado foi aplicado em 4 sessões, com intervalo de uma semana entre cada aplicação. A mãe do paciente foi orientada quanto à higiene e cuidados com a dieta. Durante 36 meses, houve o acompanhamento clínico e radiográfico do paciente com retornos a cada 12 meses. O índice de placa visível e os resultados da orientação de higiene e dieta também foram reavaliados. **Conclusão:** Neste caso clínico, a regularização de superfícies associada a fluoroterapia, mostrou-se uma alternativa de tratamento de sucesso a longo prazo, permitindo a preservação do tecido dentário e impedindo a progressão das lesões de cárie. O conceito ultraconservador pode ser uma alternativa válida devido à sua eficácia, simplicidade, baixo custo e boa aceitação pelas crianças e seus pais.

**Palavras-chave:** tratamento conservador, cárie dentária, prevenção e controle, flúor.

<sup>1</sup> Aluna de pós graduação do departamento de Odontopediatria da Faculdade de Odontologia da USP, Brasil.

<sup>2</sup> Departamento de Odontopediatria da Faculdade de Odontologia da USP, Brasil.

## Non-restorative cavity control in deciduous central incisors at 36-month follow-up

**Abstract:** The minimal intervention has been gaining more notoriety in Dentistry, reflecting growing demand from professionals looking for techniques that promote efficient treatments and preserve the dental structure. **Objective:** The present study aimed to promote non-restorative cavity control (CCNR) in a child patient through regularization of the cavity of the carious lesion to allow better cleaning of the area, together with a complimentary fluoride protocol. **Case presentation:** Male patient, 4 years old, presenting adequate oral hygiene. However, *biofilm* accumulation occurs between the upper central incisors without symptoms or aesthetic complaints. Therefore, the mesial surfaces of the central incisors were smoothed with abrasive strips to remove undercut areas and facilitate access to improve oral hygiene. The fluoride varnish was applied in 4 sessions, with an interval of one week between each application. The patient's mother was instructed on hygiene and diet care. During 36 months, there was a clinical and radiographic follow-up of the patient with returns every 12 months. The visible plaque index and the hygiene and diet guidance results were also re-evaluated. **Conclusion:** In this clinical case, surface regularization associated fluorotherapy proved to be a successful long-term treatment alternative, allowing the preservation of dental tissue and preventing the progression of caries lesions. The ultra-conservative concept can be a valid alternative due to its effectiveness, simplicity, low cost, and good acceptance by children and their parents.

**Key words:** conservative treatment, dental caries, prevention and control, fluoride.

### Introducción

La caries dental es una enfermedad de origen multifactorial y crónica, de progresión lenta y de carácter dinámico, que puede revertirse en cualquier momento siempre que se modifique la relación causa-efecto<sup>1</sup>. Cuando ocurre en la primera infancia, afecta directamente la salud del niño y puede impactar negativamente en su calidad de vida<sup>2</sup>.

Aunque la prevalencia mundial y la gravedad de la caries dental en niños de 5 y 12 años ha disminuido sustancialmente en las últimas cuatro décadas,<sup>3,4</sup> esta enfermedad continúa teniendo una alta prevalencia en todos los grupos de edad<sup>4</sup> y continúa siendo un desafío de salud pública mundial.<sup>5</sup> Las tasas de prevalencia de caries no tratadas en dientes temporales y permanentes siguen siendo altas en todo el mundo, incluyendo América Latina y el Caribe,<sup>6</sup> donde afecta a más de la mitad de la población infantil<sup>7</sup>. Estos porcentajes muestran que la caries

es una condición muy común en la infancia, reforzando la importancia de la evaluación clínica periódica, así como de la correcta intervención en todos los campos que involucran la enfermedad.<sup>8</sup>

La caries dental se puede prevenir através de una combinación de medidas como: orientación de salud bucal que incluye prácticas adecuadas para la alimentación e higiene bucal de los niños, fluoración del suministro de agua, uso de pasta dental fluorada y terapias tópicas con flúor<sup>2</sup>. Desde la década de 1930, el fluoruro ha sido un importante agente responsable de la disminución de la prevalencia de caries en todo el mundo<sup>9-11</sup>. En este contexto, el uso racional de fluoruros es un factor importante en la prevención de lesiones de caries. Su acción es eficaz para inactivar o interrumpir las lesiones cariosas, siendo considerado un agente terapéutico en tratamientos no reparadores.<sup>12</sup>

Los avances en odontología y una mejor

comprensión de la caries dental han proporcionado nuevas estrategias para prevenir y tratar la enfermedad. El concepto de odontología de mínima intervención se basa en reducir la pérdida de estructura sana deteniendo la progresión de las lesiones de caries.<sup>13</sup> El objetivo del control no restaurativo de la cavidad (CCNR) es controlar la actividad de las lesiones cavitadas existentes para preservar la estructura dental remanente, evitando en lo posible el ciclo restaurador, con técnicas que involucran la remoción o control del *biofilm*<sup>14</sup> y el uso de fluoruro<sup>15</sup>. Sólo cuando las cavidades no son fácilmente accesibles para la limpieza o ya no se pueden sellar, está indicado el tratamiento restaurador<sup>14</sup>. Los fluoruros pueden comportarse como agentes terapéuticos en este tratamiento conservador<sup>16</sup>, retrasando el proceso de desmineralización y contribuyendo a la remineralización del esmalte<sup>17,18</sup>. En ese sentido, es posible una alternativa al tratamiento restaurador tradicional, reduciendo la pérdida de estructura dentaria y preservando la salud pulpar, siguiendo un principio fundamental en el tratamiento de las lesiones cariosas cavitadas.<sup>15</sup>

Incluso con el avance de la Odontología de Mínima Intervención, existen pocos estudios clínicos en la literatura que aborden la técnica de control de caries no restaurador, lo que resalta la importancia de nuevas evidencias. Así, el presente caso clínico tuvo como objetivo realizar un protocolo de control no restaurador de cavidades para el tratamiento de lesiones de caries activas cavitadas en dentina en incisivos centrales maxilares primarios, mostrando el mecanismo de acción y los beneficios de la terapia con flúor asociada al agrandamiento de la cavidad, facilitando la eliminación del

*biofilm* durante la higiene bucal utilizando pasta dental con flúor (1000 ppm).

## Reporte de caso

Niño masculino, 4 años, fue remitido al ambulatorio de Odontopediatría de la Facultad de Odontología de la Universidad de São Paulo (FOUSP) para su primera consulta odontológica, acompañado de su madre. Durante la anamnesis, sobre salud general, la madre informó que su hijo tenía enfermedades como rinitis y bronquitis. En cuanto al cuidado dental, el niño recibió ayuda diaria de un tutor en el momento de la higiene bucal, que se realizó tres veces al día utilizando pasta dental fluorada (1100 ppm), cepillo de dientes suave e hilo dental.

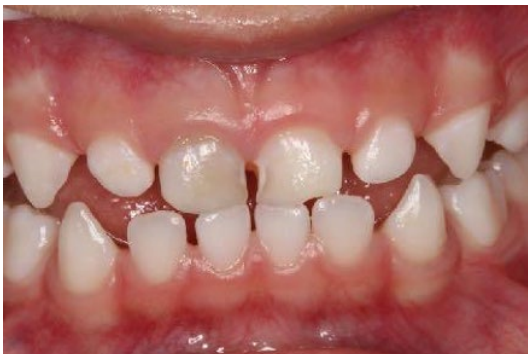En la investigación de hábitos alimentarios, el niño ingería alimentos azucarados entre las comidas principales todos los días y alimentos ácidos al menos tres veces por semana. La madre también mencionó que su hijo estaba amamantando en la noche con una frecuencia que variaba de una a tres veces por noche.

Sobre el perfil psicológico, la madre narró que su hijo tiene características de ansiedad, timidez y miedo. En cuanto al enfoque educativo familiar, los padres solían imponer límites, dialogar y castigar al niño cuando era necesario.

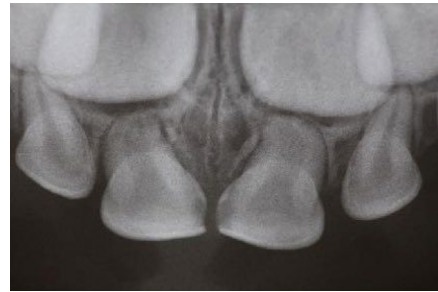En la primera consulta se realizó un examen extraoral, en el cual el niño presentaba características normales a la palpación, sin asimetrías, ni alteraciones faciales y ganglionares.

Luego, se realizó la evidencia de placa bacteriana, el índice de Higiene Oral Simplificado (IHOS)<sup>19</sup>, clasificando al niño con buena higiene y profilaxis con cepillo de Robson, piedra pómez y agua. El paciente presentó una higiene bucal satisfactoria, a pesar de la acumulación de biopelícula entre los incisivos centrales superiores, sin sangrado gingival y ausencia de síntomas o quejas estéticas. Al final de la consulta se enfatizaron pautas para una dieta más balanceada con opciones saludables y orientaciones para reducir la frecuencia de consumo de sacarosa. Para la higiene bucal, se demostró la técnica del cepillado de los auriculares y reforzó la importancia de continuar usando pasta dental fluorada con al menos 1000 ppm de fluoruro al menos dos veces al día.

En el examen clínico intraoral se diagnostican lesiones cariosas activas, cavitadas en la dentina, en los dientes 51 y 61, puntuación 5 según el International Caries Detection y Sistema de Evaluación (ICDAS) (Figura 1). Además, se realizó un examen radiográfico (Figura 2) para evaluar la profundidad de las lesiones. Posterior al examen, la madre recibió orientaciones sobre el diagnóstico, plan de tratamiento y uso de imágenes con fines docentes e



**Figura 1.** Lesiones de caries activas en la dentina de los dientes 51 y 61



**Figura 2.** Imagen radiográfica que ilustra la profundidad de las lesiones

investigativos, firmando el Término de Consentimiento Libre e Informado (TCLI).

La familia del paciente demostró buena cooperación y compromiso con el plan de tratamiento sugerido. Siguiendo la decisión de tratamiento consensuada en relación a la profundidad de la lesión<sup>20</sup>, las lesiones alcanzaron 2/3 de profundidad en dentina en el elemento 61 y 1/3 de profundidad en dentina en el 51, siendo lesiones cavitadas elegibles para control cavitado no restaurador. Por lo tanto, se propuso el protocolo de control de caries no restaurador ultraconservador para ambas lesiones, con el objetivo de regularizar la caries para permitir una mejor higiene del área por parte del paciente.

El paciente regresó a la Clínica de Odontopediatría de la FOUSP después de una semana y se inició el tratamiento propuesto:

#### *Control de cavidades no restaurativo*

En este paso se alisaron las superficies de esmalte mesial sin soporte dentinario de los incisivos centrales superiores (51 y 61), siguiendo los pasos:

1. Utilice tiras abrasivas de acero

- inoxidable (Todos los productos Prime Dental) con movimientos de ida y vuelta hasta obtener una cavidad expulsiva con ángulos redondeados.
2. Los protocolos de acabado y pulido se realizaron con tiras de lija de poliéster (Sof -Lex 1954 - 3M) con 2 tipos de grano (grosso y medio), siguiendo los movimientos del paso anterior.

De esta forma, se eliminaron las áreas socavadas que proporcionaban acumulación de biopelícula y se facilitó el acceso para el cepillado de los dientes. (Figura 3)

#### *Aplicación de barniz de flúor*

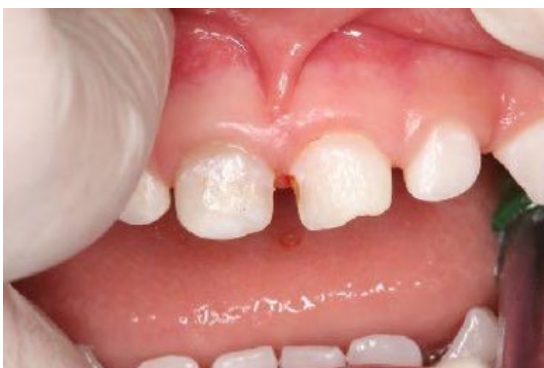Luego de regularizada la cavidad se inició el protocolo de aplicación del barniz de flúor (Duraphat® 22600 ppm F, Colgate®, New York, USA):

1. Profilaxis con pasta profiláctica (Herjos F, Vigodent® SA Indústria e Comércio) y cepillo Robson.
2. El niño estaba sentado en el sillón dental, con el plano oclusal paralelo al suelo.

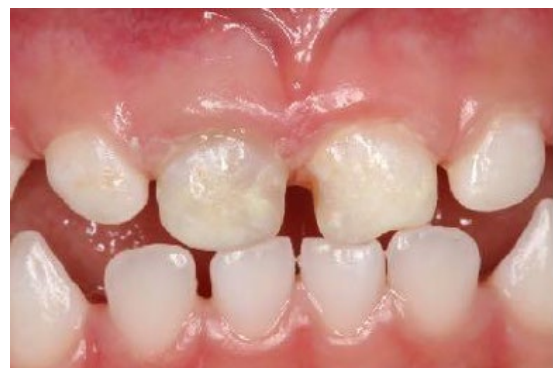3. El aislamiento relativo en la región de los dientes 51 y 61 se realizó con rollos de algodón.
4. El barniz se aplicó con un cepillo desechable (*Ultrafine Microbrush*, KG Sorensen) sobre las superficies afectadas (Figura 4).

Después del procedimiento, se informó a la madre y al paciente que el barniz de flúor formaría una película amarillenta y que el niño no debería cepillarse el área y no debería comer alimentos duros durante 4 horas. Además, se reforzaron las pautas sobre higiene bucal y alimentación.

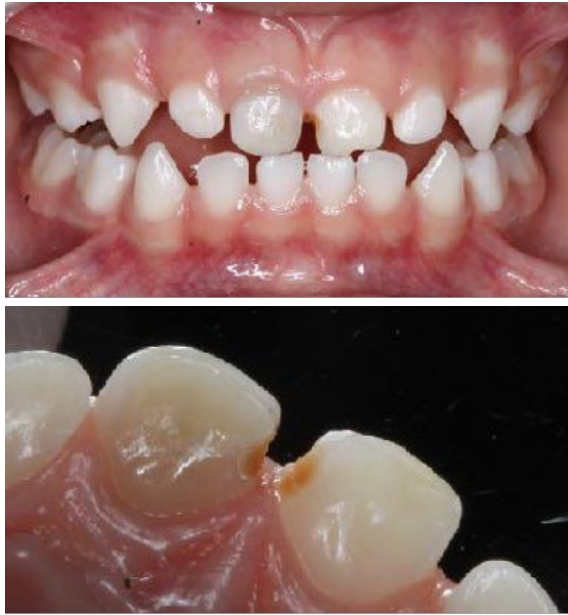El paciente volvió a la consulta de Odontopediatría durante tres semanas consecutivas, durante las cuales se repitieron los procedimientos de aplicación del barniz de flúor y se reforzaron las pautas higiénicas y dietéticas. Se observó en la primera consulta de retorno, una semana después del tratamiento, las lesiones presentaron características de parálisis, con ausencia de tejido reblandecido y biopelícula (Figura 5A y 5B). Después de cuatro semanas de tratamiento, las lesiones presentaban una consistencia de dentina firme, aspecto brillante, sin acumulación



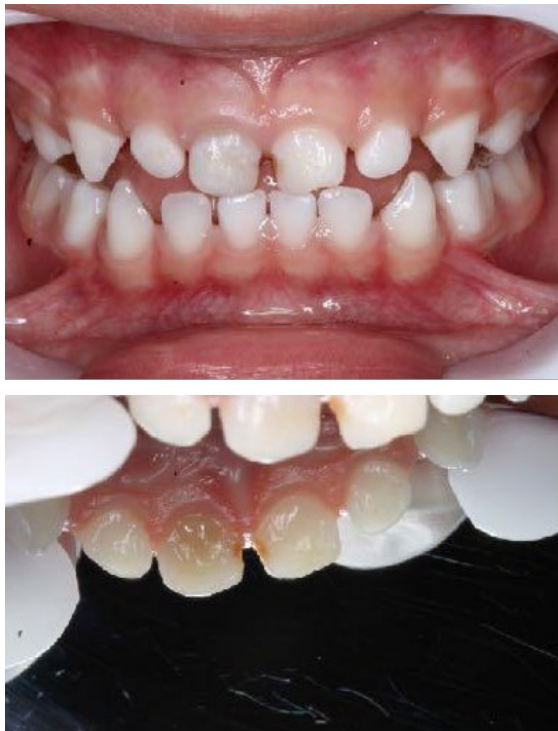**Figura 3.** Aspecto de las superficies interproximales después del alisado .



**Figura 4.** Aplicación de barniz de flúor



**Figuras 5A y 5B.** Aspecto clínico de las lesiones de caries una semana después del tratamiento (2018). En vista bucal A y vista palatal B de las lesiones cariosas en las superficies mesiales de los dientes 51 y 61

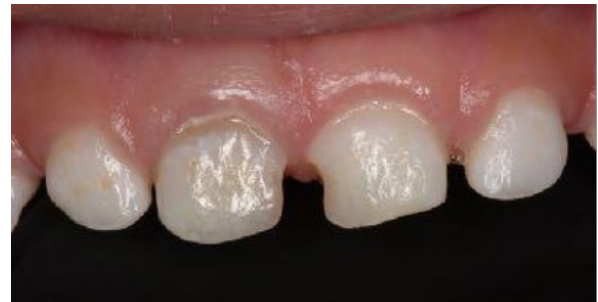

**Figuras 6A y 6B.** Aspecto clínico de las lesiones de caries cuatro semanas después del tratamiento (2018). En vista bucal A y vista palatal B de los dientes 51 y 61

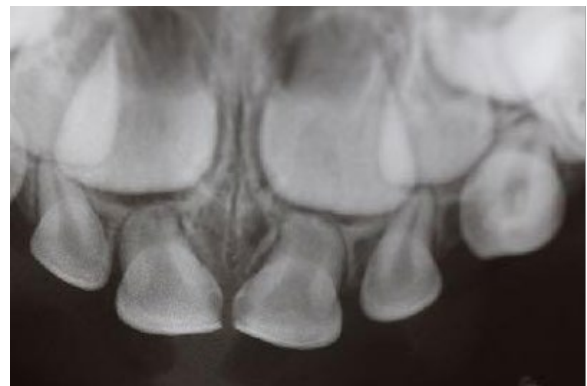
de *biofilm*, configurando una interrupción en la progresión de las lesiones de caries (Figura 6A y 6B).

Después de completar el tratamiento propuesto, el paciente acudió a las evaluaciones de seguimiento clínico y radiográfico una vez al año, durante 3 años, en 2019 (Figuras 7, 8, 9A y 9B), 2020 (Figura 10) y 2021, como se muestra en la Tabla 1. Se reevaluó el IHOS y el paciente recibió terapia con barniz de flúor como medida preventiva. También se evaluó el éxito del tratamiento.

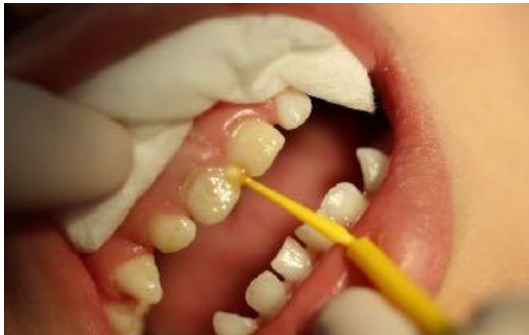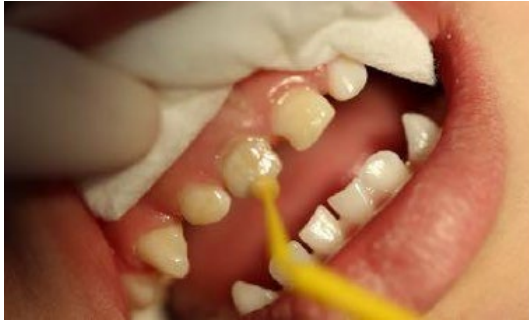Tres años después del tratamiento, los incisivos centrales temporales se exfoliaron y los dientes permanentes erupcionaron



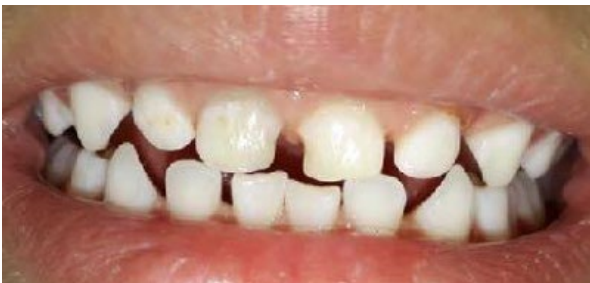**Figura 7.** Aspecto clínico de las lesiones de caries un año después del tratamiento (2019)



**Figura 8.** Imagen radiográfica de las lesiones al año del tratamiento (2019)



**Figuras 9A y B.** Aplicación de barniz de flúor en los dientes 51 y 61 (2019)

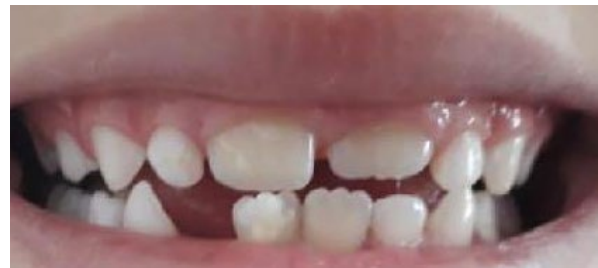

**Figura 10.** Aspecto clínico de las lesiones de caries dos años después del tratamiento (2020)

correctamente, lo que refleja el éxito del control de caries no restaurativo (Figura 11). Durante el cambio de dentición, el paciente fue diagnosticado con Hipomineralización Molar-Incisivo, presentando opacidades demarcadas de color blanco a crema en los primeros molares maxilares permanentes e incisivos centrales superiores e inferiores. Sin embargo, este hecho no está relacionado con la intervención en los dientes anteriores.

**Tabla 1.** Procedimientos clínicos.

Fecha	Procedimiento clínico
19/03/2018	1ª consulta odontológica : anamnesis, evidencia de placa, índice de placa, instrucción de higiene oral, orientación dietética, control de placa bacteriana (profilaxis) , examen clínico (ICDAS) y orientación sobre el plan de tratamiento
16/04/2018	Profilaxis + rechinamiento mesial de los dientes 51 y 61 para facilitar el cepillado y aplicación de barniz de flúor ( control de caries no restaurador )
23/04/2018	Profilaxis + aplicación de barniz de flúor
07/05/2018	Profilaxis + aplicación de barniz de flúor
14/05/2018	Profilaxis + aplicación de barniz de flúor
01/10/2018	Regreso de seguimiento: Detección de placa, control de placa bacteriana e instrucciones de higiene oral
18/03/2019	Regreso 1 año: Control de placa bacteriana + aplicación de barniz de flúor
11/11/2019	Devolución de seguimiento
22/06/2020	Regreso 2 años: Control de placa bacteriana + aplicación de barniz de flúor
15/06/2021	Regreso 3 años: Regreso de seguimiento: Detección de placa, control de placa bacteriana e instrucción de higiene oral



**Figura 11.** Aspecto clínico de las lesiones de caries dos años después del tratamiento (2020)

## Discusión

Actualmente, con el concepto de Odontología de Mínima Intervención, existe una fuerte tendencia a adoptar técnicas que preserven la mayor cantidad posible de tejido dental remanente. Los

enfoques conservadores se basan en la detección temprana de lesiones cariosas y la remineralización del esmalte y la dentina a través de estrategias de control de caries, como una combinación de recomendaciones de dieta e higiene oral, uso de fluoruros, intervenciones restaurativas mínimamente invasivas y el concepto de reparación de en lugar de reemplazar las restauraciones para detener la progresión de las lesiones de caries<sup>21</sup>. En este caso clínico con lesiones cariosas proximales en la dentina, la regularización de la cavidad asociada a cuatro aplicaciones de barniz fluorado con un intervalo de una semana entre ellas, junto con el uso de dentífrico fluorado con concentración adecuada, promovieron un mejor acceso a la higiene bucal, culminando en el control de lesiones. Esta estrategia está en línea con la evidencia actual en la práctica clínica. En los que el efecto de los fluoruros en la prevención y frenado de la progresión de las lesiones de caries ha sido ampliamente reportado<sup>22,23</sup>, siendo la terapia tópica con fluoruro, en forma de dentífricos, colutorios, barnices y geles, siendo medidas preventivas y terapéuticas efectivas.

Investigaciones de laboratorio y epidemiológicas sobre el mecanismo de acción del flúor en la prevención de la caries indican que el efecto predominante del flúor es tópico, al promover la remineralización de las lesiones y al reducir la desmineralización del esmalte dental sano<sup>24</sup>. Una revisión sistemática<sup>25</sup> evaluó la evidencia disponible y concluyó que el barniz de flúor es un enfoque eficaz para detener la progresión de las lesiones de caries del esmalte en los dientes primarios y permanentes. La aplicación del protocolo basado en 4 aplicaciones a intervalos semanales parece más adecuada para

el tratamiento de lesiones incipientes asociadas al control del biofilm en la práctica clínica<sup>25</sup>.

En este caso clínico presentado, la opción de regularización del esmalte fue una alternativa mínimamente invasiva, y esta técnica se puede caracterizar como mixta, ya que se asoció a la presencia constante de flúor en la cavidad oral, con la autoaplicación del paciente a través del cepillado diario asociado con aplicación tópica profesional. Esta propuesta se basó en la evidencia<sup>26</sup> que mostró que el uso simultáneo de fluoruros tópicos profesionales (enjuagues bucales, geles o barnices) además del dentífrico resulta en un mayor efecto inhibidor de caries en comparación con el uso del dentífrico solo.

Marinho *et al.*,<sup>26</sup> concluyeron que el uso combinado de medidas está asociado, en promedio, con una reducción del 10% en la incidencia de dientes permanentes cariados, perdidos y obturados y del 15% en dientes primarios. Cuando se elige únicamente el cepillado con dentífrico fluorado, la presencia de lesiones activas indica que el reservorio de flúor formado por el uso del dentífrico fluorado, caracterizado por alta frecuencia y baja concentración, no es suficiente para afectar positivamente el proceso de desmineralización -remineralización. En ese sentido, se sugiere la asociación de flúor con baja frecuencia y alta concentración a través de aplicación tópica profesional, como barniz y gel<sup>25</sup>.

Además, la elección de la terapia tópica con barnices de flúor en este caso clínico se justificó porque es una alternativa segura y eficaz, especialmente para pacientes pediátricos que aún no tienen la destreza



refinada para escupir completamente el dentífrico, ya que el barniz es capaz de adhiriéndose a la superficie del diente, evitando la pérdida inmediata de flúor y actuando como reservorio para la liberación lenta del mineral<sup>27</sup>. Con los barnices de fluoruro, las cantidades de exposición al fluoruro se pueden controlar mejor y se requiere menos tiempo de sillón en comparación con las soluciones y geles convencionales<sup>17</sup>.

Otra alternativa sería la aplicación de fluoruro de diamina de plata (DFP), considerado como un agente cariostático fluorado, que también tiene el objetivo de prevenir y detener las lesiones de caries. Una revisión global de intervenciones mínimamente invasivas en dientes primarios cariados en dentina concluyó que el uso de fluoruro de diamina de plata (DFP), la técnica de Hall (en dientes posteriores), la eliminación selectiva del tejidoariado y el tratamiento restaurador atraumático parecen ser efectivos para prevenir la progresión de la caries dentinaria en dientes temporales en comparación con ningún tratamiento o restauraciones convencionales<sup>28</sup>. Aunque satisfactorio, en este caso, el DFP no fue la elección debido a la pigmentación final oscura y permanente en las lesiones que presentan caries<sup>29</sup>. Por lo tanto, la desventaja estética de esta técnica fue fundamental para elegir otro tratamiento, ya que en dientes anteriores el requerimiento estético era un factor importante para el núcleo familiar.

Es fundamental mencionar la importancia de la alimentación y la higiene bucal, que se considera el punto de partida de un plan de tratamiento en odontopediatría. La historia de la práctica dietética muestra que el paciente presentaba un consumo

de azúcares libres por encima del límite deseable, constituyendo una causa necesaria para la aparición de caries en conjunto con el *biofilm* dentario. Estudios actuales muestran que la cantidad de azúcar consumida también debe ser objeto de recomendaciones cuando se busca la salud bucal y general<sup>30</sup>. Además, existe una relación dosis-respuesta entre la frecuencia de ingesta de carbohidratos fermentables y la caries dental en niños y adolescentes: a mayor número de ingestas de azúcar, especialmente sacarosa, mayor riesgo de caries dental.

El paciente relatado tenía el hábito de comer con frecuencia el consumo de hidratos de carbono entre comidas, por lo que estaba expuesto a constantes ciclos de desmineralización. Las estrategias de promoción y educación en salud bucal involucraron pautas de alimentación e higiene con conocimiento de la rutina familiar y propuestas de cambios posibles y acordes a la realidad del núcleo familiar. El pilar alimentación, flúor e higiene bucal está en concordancia con el estudio de Hong *et al.*, 2018<sup>31</sup> en el que los autores concluyeron que la frecuencia de consumo de azúcares agregados se asoció con la caries dental, diversas características demográficas y estilo de vida del niño. Los niños que consumen alimentos y bebidas con azúcar añadida con mayor frecuencia tienen más probabilidades de desarrollar caries dental, pero una mayor frecuencia de consumo de agua potable en áreas fluoradas en conjunto con la higiene puede reducir esta prevalencia.

Además, las medidas curativas, basadas en una filosofía de mínima intervención, completaron la estrategia de atención de este paciente y su familia. Así, la técnica

de control de caries no restauradora, asociada a la presencia constante de flúor en la cavidad bucal y al control de la dieta e higiene bucal, en este caso, resultó en un cambio de actividad e interrupción de la progresión de la lesión cariosa, definiendo el éxito del tratamiento, finalizando el ciclo fisiológico con la exfoliación natural de los elementos 51 y 61 a los tres años de iniciado el tratamiento. Por lo tanto, puede ser una estrategia importante, viable y de fácil acceso para ser utilizada tanto en el ámbito público como privado, impactando consecuentemente en la calidad de vida de los niños. Este tratamiento representa un pilar fundamental para cumplir la esperanza de GV Black, quien en 1896 expresó que

“ciertamente llegará el día en que nos dedicaremos a practicar la odontología preventiva, en lugar de la restauradora”<sup>13</sup>.

## Conclusión

El tratamiento propuesto mostró éxito a largo plazo, permitiendo la preservación del tejido dentario y previniendo la progresión de la lesión cariosa. Regularización de caries asociada a terapia con flúor e higiene dental satisfactoria espectáculo o un resultado prometedor. El control de caries no restaurativo puede ser una alternativa válida por su sencillez, bajo costo y buena aceptación por parte de los niños y sus padres.

## Referencias bibliográficas

1. Nyvad B, Fejerskov O. Assessing the stage of caries lesion activity on the basis of clinical and microbiological examination. *Community Dent Oral Epidemiol.* 1997 Feb;25(1):69-75. PubMed PMID: 9088694.
2. Kelly AL, Horsman E, Ziegler L, Hipp C, Martin AB. An alternative early childhood caries risk surveillance methodology for public policy and practice advancements. *J Public Health Dent.* 2019 Jul 29.
3. CDC. Atlanta: The Organization. Oral and Dental Health. Available from: <http://www.CDC.gov/nchs/fastats/dental.htm>.
4. Frencken JE, Sharma P, Stenhouse L, Green D, Laverty D, Dietrich T. Global epidemiology of dental caries and severe periodontitis - a comprehensive review. *J Clin Periodontol.* 2017 Mar;44 Suppl 18:S94-S105. doi: 10.1111/jcpe.12677. PMID: 28266116.
5. Wen PYF, Chen MX, Zhong YJ, Dong QQ, Wong HM. Global Burden and Inequality of Dental Caries, 1990 to 2019. *J Dent Res.* 2021 Dec 2:220345211056247. doi: 10.1177/00220345211056247. Epub ahead of print. PMID: 34852668.
6. Sampaio FC, Bönecker M, Paiva SM, Martignon S, Ricomini Filho AP, Pozos-Guillen A, Oliveira BH, Bullen M, Naidu R, Guarnizo-Herreño C, Gomez J, Malheiros Z, Stewart B, Ryan M, Pitts N. Dental caries prevalence, prospects, and challenges for Latin America and Caribbean countries: a summary and final recommendations from a Regional Consensus. *Braz Oral Res.* 2021 May 28;35(suppl 01):e056. doi: 10.1590/1807-3107bor-2021.vol35.0056. PMID: 34076080.
7. Gimenez T, Bispo BA, Souza DP, Viganó ME, Wanderley MT, Mendes FM, Bönecker M, Braga MM. Does the Decline in Caries Prevalence of Latin American and Caribbean Children Continue in the New Century? Evidence from Systematic Review with Meta-Analysis. *PLoS One.* 2016 Oct 21;11(10):e0164903. doi: 10.1371/journal.pone.0164903. PMID: 27768737; PMCID: PMC5074528.
8. Piovesan C, Ardenghi TM, Guedes RS, Ekstrand KR, Braga MM, Mendes FM. Activity assessment has little impact on caries parameters reduction in epidemiological surveys with preschool children. *Community Dent Oral Epidemiol.* 2013 Jun;41(3):204-11.
9. Buzalaf, MA, Pessan, JP, Honório, HM, ten Cate, JM. 2011. Mechanisms of action of fluoride for caries control. *Monogr Oral Sci.* 22:97-114.
10. Iheozor-Ejirofor Z, Worthington HV, Walsh T, O'Malley L, Clarkson JE, Macey R, Alam R, Tugwell P, Welch V, Glenny AM. Water fluoridation for the prevention of dental caries. *Cochrane Database Syst Rev.* 2015 Jun 18;2015(6):CD010856. doi: 10.1002/14651858.CD010856.pub2. PMID: 26092033; PMCID: PMC6953324.

11. Walsh T, Worthington HV, Glenny AM, Marinho VC, Jeroncic A. Fluoride toothpastes of different concentrations for preventing dental caries. *Cochrane Database Syst Rev.* 2019 Mar 4;3(3):CD007868. doi: 10.1002/14651858.CD007868.pub3. PMID: 30829399; PMCID: PMC6398117.
12. Tumba, K.J., Twetman, S., Splieth, C. et al. Guidelines on the use of fluoride for caries prevention in children: an updated EAPD policy document. *Eur Arch Paediatr Dent* 20, 507–516 (2019). <https://doi.org/10.1007/s40368-019-00464-2>
13. Innes NPT, Chu CH, Fontana M, Lo ECM, Thomson WM, Uribe S, Heiland M, Jepsen S, Schwendicke F. A Century of Change towards Prevention and Minimal Intervention in Cariology. *J Dent Res.* 2019 Jun;98(6):611-617. doi: 10.1177/0022034519837252. PMID: 31107140.
14. Schwendicke F, Frencken JE, Bjørndal L, Maltz M, Manton DJ, Ricketts D, Van Landuyt K, Banerjee A, Campus G, Doméjean S, Fontana M, Leal S, Lo E, Machiulskiene V, Schulte A, Splieth C, Zandona AF, Innes NP. Managing Carious Lesions: Consensus Recommendations on Carious Tissue Removal. *Adv Dent Res.* 2016 May;28(2):58-67. doi: 10.1177/0022034516639271. PMID: 27099358.
15. Urquhart O, Tampi MP, Pilcher L, et al. Nonrestorative Treatments for Caries: Systematic Review and Network Meta-analysis. *J Dent Res.* 2019;98(1):14-26. doi:10.1177/0022034518800014
16. Walsh LJ, Brostek AM. Minimum intervention dentistry principles and objectives. *Aust Dent J.* 2013;58(Suppl 1):3–16.
17. Øgaard B, Seppä L, Rolla G. Professional Topical Fluoride Applications— Clinical Efficacy and Mechanism of Action. *Advances in Dental Research.* 1994;8(2):190-201. doi:10.1177/08959374940080021001
18. Patel PM, Hugar SM, Halikerimath S, et al. Comparison of the Effect of Fluoride Varnish, Chlorhexidine Varnish and Casein Phosphopeptide- Amorphous Calcium Phosphate (CPP-ACP) Varnish on Salivary *Streptococcus mutans* Level: A Six Month Clinical Study. *J Clin Diagn Res.* 2017;11(8):ZC53-ZC59. doi:10.7860/JCDR/2017/26541.10409
19. Greene JC, Vermillion JR. The oral hygiene index: a method for classifying oral hygiene status. *J Am Dent Assoc.* 1960; 61: 172-9.
20. Schwendicke F, Splieth C, Breschi L, Banerjee A, Fontana M, Paris S, Burrow MF, Crombie F, Page LF, Gatón-Hernández P, Giacaman R, Gugnani N, Hickel R, Jordan RA, Leal S, Lo E, Tassery H, Thomson WM, Manton DJ. When to intervene in the caries process? An expert Delphi consensus statement. *Clin Oral Investig.* 2019 Oct;23(10):3691-3703. doi: 10.1007/s00784-019-03058-w. Epub 2019 Aug 23. PMID: 31444695.
21. Dorri M, Dunne SM, Walsh T, Schwendicke F. Micro-invasive interventions for managing proximal dental decay in primary and permanent teeth. *Cochrane Database Syst Rev.* 2015 Nov 5;2015(11):CD010431. doi: 10.1002/14651858.CD010431.pub2. PMID: 26545080; PMCID: PMC8504982.
22. Marinho VC, Higgins JP, Sheiham A, Logan S. One topical fluoride (toothpastes, or mouthrinses, or gels, or varnishes) versus another for preventing dental caries in children and adolescents. *Cochrane Database Syst Rev.* 2004;2004(1):CD002780. doi: 10.1002/14651858.CD002780.pub2. PMID: 14973991; PMCID: PMC6999809.
23. Murray JJ, Rugg-Gunn AJ, Jenkins GN. Fluoride toothpastes and dental caries. In: Murray JJ, Rugg-Gunn AJ, Jenkins GN editor(s). *Fluorides in caries prevention.* Oxford: Wright, 1991:127-60.
24. Featherstone JDB, Cate JM. Physicochemical aspects of fluoride-enamel interactions. In: Ekstrand J, Fejerskov O, Silverstone LM editor(s). *Fluoride in Dentistry.* Copenhagen: Munksgaard, 1988:125-49.
25. Lenzi TL, Montagner AF, Soares FZ, de Oliveira Rocha R. Are topical fluorides effective for treating incipient carious lesions? A systematic review and meta-analysis. *J Am Dent Assoc.* 2016 Feb;147(2):84-91.e1. doi: 10.1016/j.adaj.2015.06.018. Epub 2015 Nov 6. PMID: 26562737.
26. Marinho VC, Higgins JP, Sheiham A, Logan S. Combinations of topical fluoride (toothpastes, mouthrinses, gels, varnishes) versus single topical fluoride for preventing dental caries in children and adolescents. *Cochrane Database Syst Rev.* 2004;2004(1):CD002781. doi: 10.1002/14651858.CD002781.pub2. PMID: 14973992; PMCID: PMC6999808.
27. Marinho VCC, Worthington HV, Walsh T, Clarkson JE. Fluoride varnishes for preventing dental caries in children and adolescents. *Cochrane Database of Systematic Reviews* 2013, Issue 7. Art. No.: CD002279. DOI: 10.1002/14651858.CD002279.pub2. Accessed 19 March 2021.
28. BaniHani A, Santamaría RM, Hu S, Maden M, Albadri S. Minimal intervention dentistry for managing carious lesions into dentine in primary teeth: an umbrella review. *Eur Arch Paediatr Dent.* 2021 Nov 16. doi: 10.1007/s40368-021-00675-6. Epub ahead of print. PMID: 34784027.

29. Contreras V, Toro MJ, Elías-Boneta AR, Encarnación-Burgos A. Effectiveness of silver diamine fluoride in caries prevention and arrest: a systematic literature review. *Gen Dent*. 2017 May-Jun;65(3):22-29. PMID: 28475081; PMCID: PMC5535266.
30. Van Strijp G, van Loveren C. No Removal and Inactivation of Carious Tissue: Non-Restorative Cavity Control. *Monogr Oral Sci*. 2018;27:124-136. doi: 10.1159/000487839.
31. Hong J, Whelton H, Douglas G, Kang J. Consumption frequency of added sugars and UK children's dental caries. *Community Dent Oral Epidemiol*. 2018 Oct;46(5):457-464. doi: 10.1111/cdoe.12413. Epub 2018 Aug 20. PMID: 30125961.
32. Associação Brasileira de Odontopediatria. Diretrizes Para Procedimentos Clínicos Em Odontopediatria. 3ª edição. Santos Publicações, 2020.

---

Recibido: 16/08/22

Aceptado: 19/12/22

Correspondencia: Giovanna Bueno Marinho, correo: giovannamarinho@alumni.usp.br