

## Intervención temprana de dientes supernumerarios en dentición primaria: Reporte y seguimiento de caso clínico

Maria José Fernández<sup>1</sup> , Eleonor María Vélez León<sup>1</sup> , Santiago José Reinoso Quezada<sup>1</sup> .

**Resumen:** El mesiodens es un diente supernumerario que se encuentra en la zona de los incisivos centrales superiores, cuyo diagnóstico temprano es fundamental ya que permite la extracción oportuna del mismo previniendo posibles alteraciones a futuro como son: el desarrollo de quistes, malposición de los dientes adyacentes, retraso de erupción, diastema interincisal, reabsorción apical de dientes vecinos. **Reporte de caso:** Paciente masculino, de 6 años con 11 meses de edad, que presentó mesiodens doble, cuyo hallazgo fue radiológico, mediante una panorámica, requisito de la odontóloga para control odontológico general, en el cual se pudo observar la presencia de dos dientes supernumerarios, los cuales estaban provocando la rotación de los incisivos permanentes superiores. El tratamiento se basó en la extracción quirúrgica temprana de los dientes supernumerarios, para determinar el abordaje fue necesario la realización de un estudio tomográfico, una vez determinada el proceso de extracción, y posteriormente la recuperación del paciente, y seguimiento radiográfico y clínico, se logró la erupción adecuada de los incisivos centrales superiores permanentes, hasta la actualidad se realizan controles periódicos y la colocación de placas de expansión superior e inferior. **Conclusión:** En este caso el tratamiento es la extracción temprana, y debido al diagnóstico oportuno y las condiciones óptimas del paciente como son: la reabsorción radicular fisiológica de los dientes primarios, la ubicación de los dientes supernumerarios, así como el estadio de Nolla de los incisivos centrales superiores, permite que el tratamiento elegido sea el óptimo y con las condiciones menos traumáticas posibles.

**Palabras clave:** dientes supernumerarios, radiología, paciente pediátrico, extracción dental (DeCS/MeSH).

## Intervenção precoce de dentes supranumerários na dentição decídua: relato e acompanhamento de um caso clínico

**Resumo:** O mesiodens é um dente supranumerário encontrado na região dos incisivos centrais superiores, cuja detecção pode ser acidental. O diagnóstico precoce é fundamental, pois permite a extração oportuna do dente supranumerário, prevenindo possíveis alterações futuras como: desenvolvimento de cistos, má localização dos dentes adjacentes, atraso na erupção, diastema interincisal, reabsorção apical dos dentes vizinhos. **Relato de caso:** O caso apresentado é de um paciente pediátrico do sexo masculino, 6 anos e 11 meses, que apresentava duplo mesiodens, cujo achado foi radiológico, através de visão panorâmica, uma solicitação do cirurgião-dentista para controle odontológico geral, no qual pôde observar a presença de dois dentes supranumerários, que causavam a rotação dos incisivos permanentes superiores. O tratamento baseou-se na extração cirúrgica precoce dos dentes supranumerários, para determinar a abordagem foi necessário realizar um estudo tomográfico, uma vez determinado o processo de extração, e posteriormente a recuperação do paciente, e acompanhamento radiográfico e clínico, conseguiu-se uma erupção adequada dos incisivos centrais superiores permanentes, até o momento são realizadas verificações periódicas e colocação de placas de expansão superiores e inferiores. **Conclusão:** Neste caso, o tratamento é a extração precoce e devido ao diagnóstico oportuno e condições ideais do paciente, como: reabsorção radicular fisiológica dos dentes decíduos, localização dos dentes supranumerários, bem como o estágio Nolla dos dentes. incisivos centrais superiores, permite que o tratamento escolhido seja ótimo e com as condições menos traumáticas possíveis.

**Palavras-chave:** Dentes supranumerários, radiologia, paciente pediátrico, extração dentária (DeCS/MeSH).

<sup>1</sup> Universidad Católica de Cuenca, Ecuador

## Early intervention of supernumerary teeth in primary dentition: Report and follow-up of clinical case

**Abstract:** Mesiodens is a supernumerary tooth found in the area of the upper central incisors, the detection of which may be accidental. Early diagnosis is essential since it allows timely extraction of the supernumerary tooth, preventing possible future alterations such as: the development of cysts, poor location of adjacent teeth, delayed eruption, interincisal diastema, apical resorption of neighboring teeth. **Case report:** The case presented is of a male pediatric patient, 6 years and 11 months old, who presented double mesiodens, whose finding was radiological, through a panoramic view, a requirement of the dentist for general dental control, in which could observe the presence of two supernumerary teeth, which were causing the rotation of the upper permanent incisors. The treatment was based on the early surgical extraction of the supernumerary teeth, to determine the approach it was necessary to carry out a tomographic study, once the extraction process was determined, and later the recovery of the patient, and radiographic and clinical follow-up, it was achieved. proper eruption of the permanent upper central incisors, to date periodic checks and placement of upper and lower expansion plates are performed. **Conclusion:** In this case, the treatment is early extraction, and due to timely diagnosis and optimal patient conditions such as: physiological root resorption of deciduous teeth, location of supernumerary teeth, as well as the Nolla stage of the teeth. upper central incisors, allows the chosen treatment to be optimal and with the least traumatic conditions possible.

**Key words:** Supernumerary teeth, radiology, pediatric patient, dental extraction (DeCS/MeSH).

### Introducción

Actualmente ha incrementado el interés por la salud oral de los niños, debido a esto las posibilidades del diagnóstico temprano de ciertas patologías como son los dientes supernumerarios es posible<sup>1</sup>. Los dientes supernumerarios son dientes extras a la fórmula dental (20 dientes en la dentición primaria y 32 en la permanente). Pueden presentarse de forma unilateral o bilateral. De acuerdo a su ubicación a nivel de la línea media en el maxilar se las denomina, mesiodens, paramorales ubicados entre el primer y segundo molar y distomolares ubicados en la zona posterior al tercer molar. Su morfología es variada, presentándose de forma cónica, tuberculada, forma de incisivo, suplementario, o rudimentario; siendo en la zona de los incisivos centrales superiores los de mayor prevalencia. Se pueden presentar solos, o en pares, invertidos, o no erupcionados, se les puede observar como un diente pequeño con raíz corta y corona en forma de cono. En cuanto a la prevalencia esta oscila entre, el 0,3

al 3,8% de los cuales un tercio corresponde a casos de mesiodens.<sup>2,3</sup>

La etiología no está definida con exactitud, sin embargo, se postula tres teorías, la duplicación de la lámina dental, dicotomía del germen dentario, y la unión de factores genéticos y ambientales<sup>3-5</sup>. La presencia del mesiodens puede tener consecuencias como: retardo en la erupción dental, erupción ectópica, apiñamiento, mal posición, diastema interincisal, alteraciones dentales y periodontales y estéticas, además se describen complicaciones en la cavidad nasal y la formación de quistes foliculares.<sup>6-8</sup>

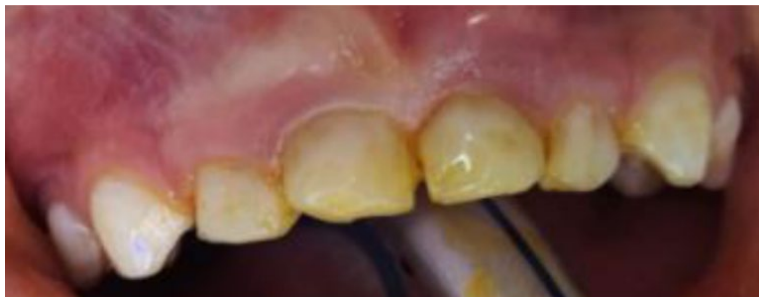Por otro lado, se sospecha de la presencia de un mesiodens incluido, al existir retraso en la erupción dental de los incisivos centrales superiores, erupción ectópica de uno o ambos incisivos, presencia de diastema interincisal, a la vez también puede producir protuberancia en la mucosa vestibular o palatina permitiendo que este pueda ser palpado, generalmente su diagnóstico se realiza mediante el

uso de radiografías, ya sea panorámica o periapical.<sup>5,9,10</sup>

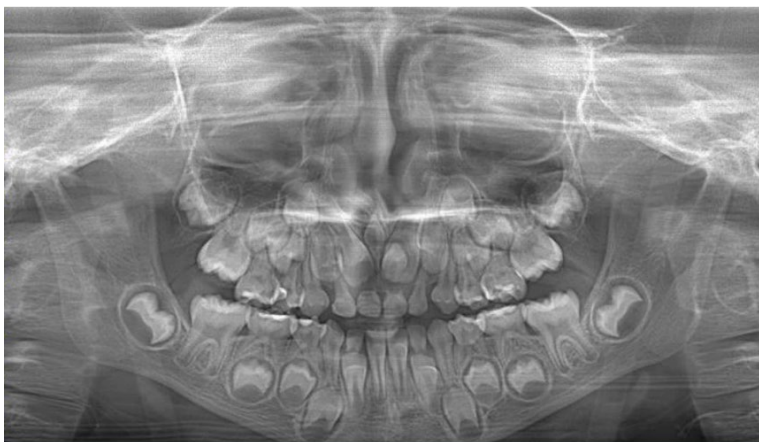
El diagnóstico y tratamiento oportuno, es de gran importancia ya que permitirá evitar complicaciones a futuro, la extirpación quirúrgica ha sido a menudo objeto de debate, existen dos tipos de tratamiento<sup>10-12</sup>. El primero cuando el mesiodens no afecta a otras estructuras y la extracción podría causar daño a estructuras adyacente<sup>13</sup>, realizando un seguimiento clínico y radiográfico; y la segunda, la extracción del mesiodens en el caso de causar alteraciones a las estructuras adyacentes o a los dientes, el aumento del volumen de la cortical ósea por erupción del mesiodens en la cavidad oral<sup>2,11</sup>. Por lo tanto el presente reporte de caso tuvo como objetivo es mostrar el manejo clínico quirúrgico temprano para evitar las posibles complicaciones a futuro y reducir la necesidad de un tratamiento posterior.

## Reporte de caso

Paciente de 6 años y 11 meses de edad, con diagnóstico sistémico aparentemente sano, acude a control odontológico, al realizar el examen clínico intraoral se observa múltiples lesiones cariosas. Al realizar la radiografía panorámica de control, se observó la presencia de mesiodens, (Figura 1). Para lograr una localización exacta ya que en la radiografía panorámica, se logra observar al diente supernumerario 1 entre las coronas de los incisivos centrales superiores y al diente supernumerario 2 sobreproyectada en la corona del incisivo central superior izquierdo, por lo cual se requiere un estudio radiográfico completo como es la tomografía computarizada de haz cónico (TCHC) (Figuras 2 y 3 ), en la cual se pudo observar la presencia y ubicación exacta de las dientes supernumerarios. El primer diente supernumerario (mesiodens), se presentaba



**Figura 1.** Aspecto inicial de la cavidad oral



**Figura 2.** Radiografía panorámica inicial.

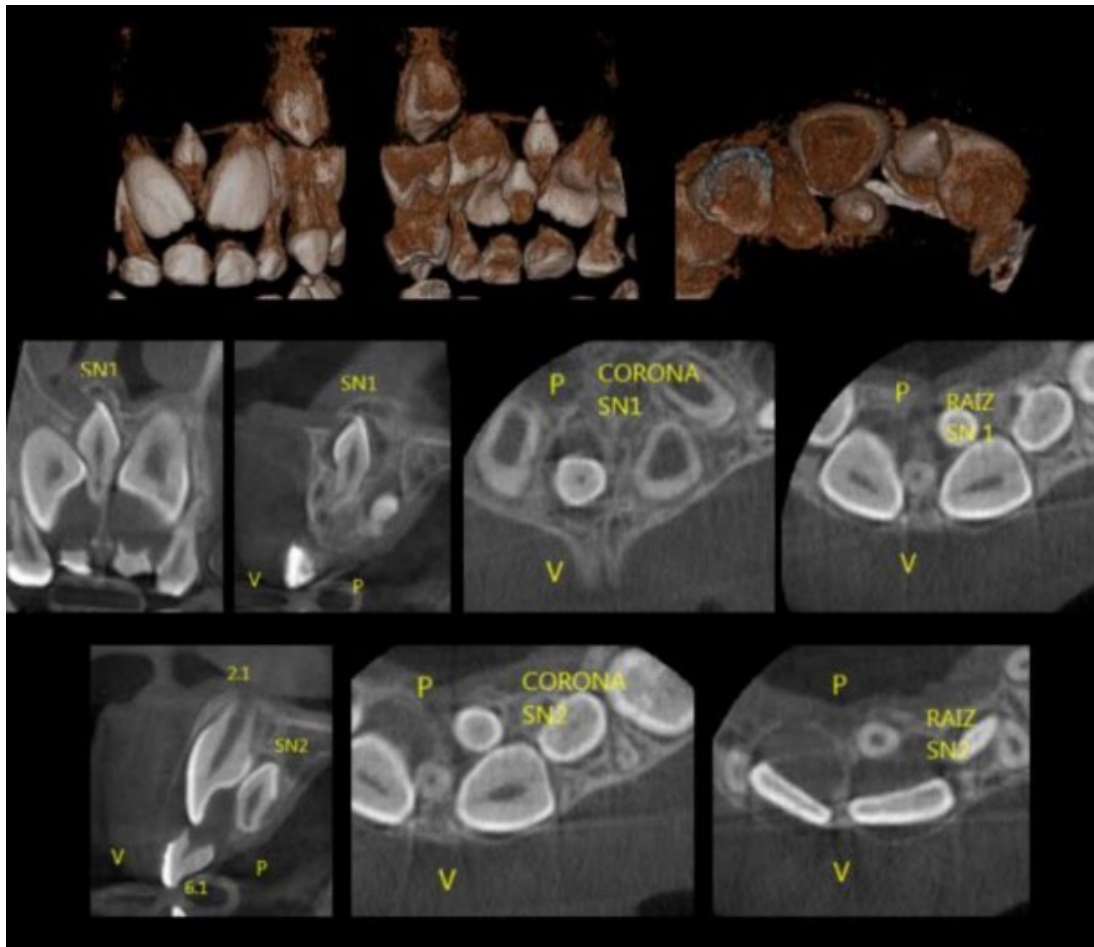


Figura 3. Tomografía computarizada. Localización de mesiodens.

intraóseo, incluido, en posición vertical, forma similar al diente adyacente (suplementaria), invertido, con una ubicación hacia vestibular, entre las coronas de los dientes permanentes 1,1 y 2.1 que están en proceso de formación radicular, ligeramente con dirección al piso de la fosa nasal derecha. El segundo diente supernumerario se observaba incluido, intraóseo, en posición vertical, con forma suplementaria, invertido, ubicado hacia zona palatina, posterior y próximo a la corona del diente permanente 2.1 que está en proceso de formación radicular.

Debido a la edad del paciente y su incapacidad para colaborar procedimiento quirúrgico bajo anestesia local e infiltrativa, se recomendó

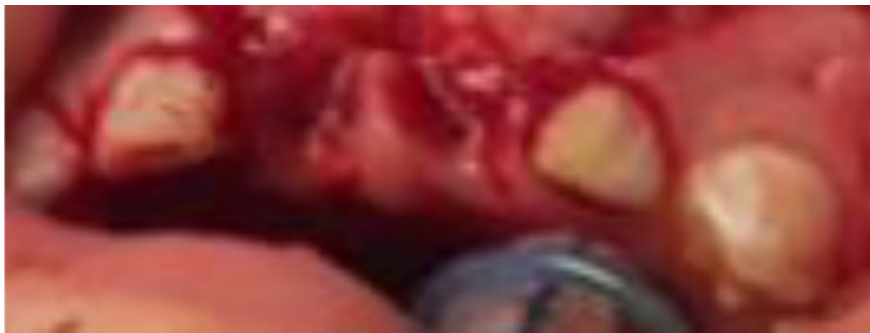que el procedimiento quirúrgico fuera realizado bajo anestesia general. Se optó por la extracción temprana de los dientes supernumerarios, por su proximidad con los incisivos centrales superiores, además se tomó en cuenta que estos dientes permanentes ya se encontraban en un estadio de Nolla 6, y los dientes primarios estaban próximos a su exfoliación, presentando una reabsorción fisiológica radicular avanzada, así se evitaría complicaciones a futuro, y que estos impidan la erupción de los incisivos centrales superiores.

Toda esta información fue revelada a los representantes, la presencia de los dientes supernumerarios y cuál sería el

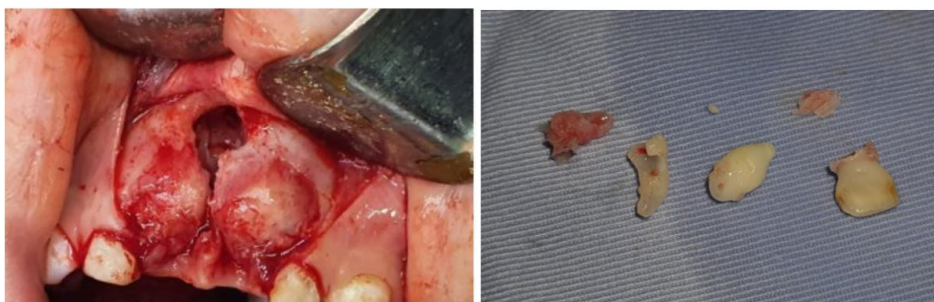procedimiento quirúrgico a realizar, al cual los padres estuvieron de acuerdo, y firmaron el respectivo consentimiento informado, para intervención quirúrgica del paciente pediátrico.

La intervención quirúrgica se realizó al mes de diagnosticar la presencia de los dientes supernumerarios, el procedimiento se basó en la desinfección extraoral, con yodopovidona, colocada con la pinza Allis y gasa estéril, con movimientos circulares en toda la región peribucal y en la región del cuello, la mucosa oral seca, se colocó anestesia tópica con benzocaína al 5%, y anestesia infiltrativa en el fondo del vestíbulo y anestesia complementaria intraligamentosa, por mesial y distal de los dientes primarios 51 y 61, para su posterior extracción. Se colocó anestesia en la mucosa palatina con el anestésico lidocaína al 2% con epinefrina 1:100000. (Figura 4)

Posteriormente, la técnica de anestesia infraorbitaria e infiltración de piso de fosas nasales extra oralmente del lado derecho y a nivel de espina nasal lograron un bloqueo de la zona; con un bisturí número 15 se realizó una incisión, con colgajo trapezoidal vestibular exponiendo el piso de la fosa nasal. Posteriormente al liberar la membrana del piso de la fosa nasal, se observó la corona del mesiodens incluido, se realizó osteotomía alrededor de la corona y odontosección, seguidamente con elevador recto apical se efectuó la extracción, primero de la corona dental y después la porción radicular. Luego se procede a realizar una nueva incisión, con un bisturí número 15, logrando un colgajo palatino gingival, con el cual se observa la corona del diente supernumerario incluido, realizando una osteotomía alrededor de la corona, luego con elevador recto apical se efectúa la extracción (Figura 5)



**Figura 4.** Exodoncia de los dientes temporales 5.1 y 6.1

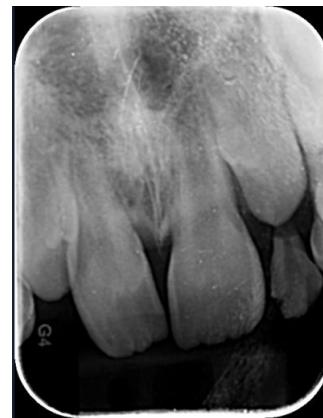
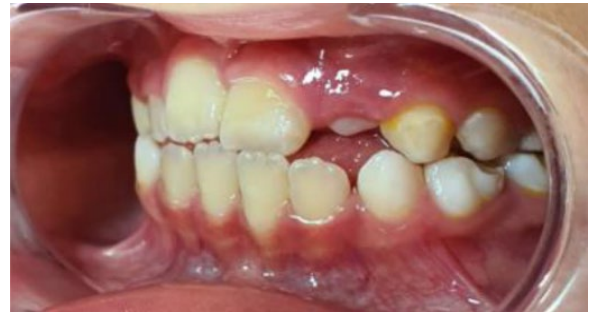
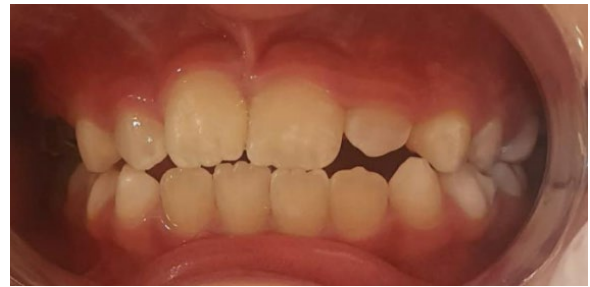**Figura 5.** Colgajo trapezoidal vestibular - Dientes supernumerarios extraídos

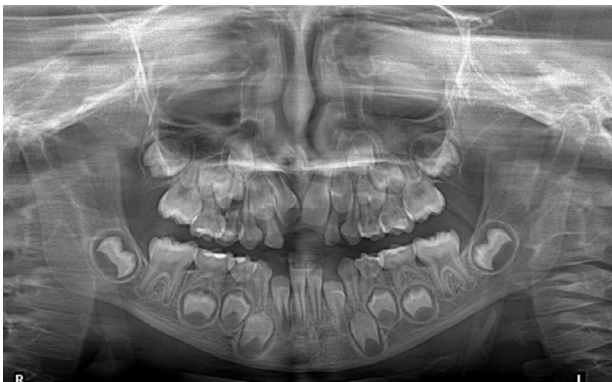Finalmente, se realizó la hemostasia e irrigación del área quirúrgica con solución fisiológica, se confrontaron los bordes incididos con suturas simples utilizando Vicryl 3-0; se estableció una terapia antibiótica, y analgésica antiinflamatoria. Se realizó un control postquirúrgico a los 8 días, observando un buen proceso de cicatrización.

A los 15 días del procedimiento quirúrgico, fueron colocados aparatos de ortopedia, los cuales permitirán la expansión de las arcadas dentarias. Se realizó un primer control radiográfico posquirúrgico a los 3 meses (Figura 6) y posteriormente un control clínico a los seis meses, (Figura 7).

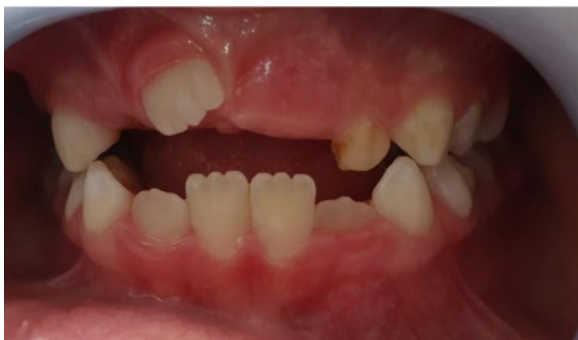Se realizaron controles clínicos de forma permanente y continua (Figuras 8 y 9).



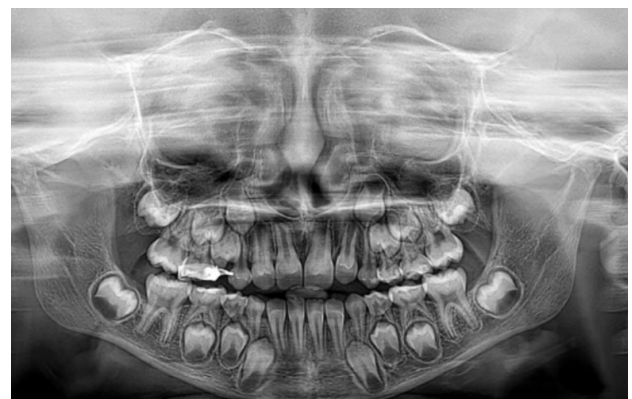**Figura 8.** Control, pos erupción de Incisivos centrales superiores



**Figura 6.** Control radiográfico a los tres meses. Radiografía panorámica.



**Figura 7.** Control clínico a los tres meses



**Figura 9.** Control radiográfico final. Radiografía panorámica.

## Discusión

Los dientes supernumerarios presentan una mayor prevalencia en la dentición permanente que en la dentición primaria, en la arcada superior que en la arcada inferior en una proporción de 10:17,<sup>8,14-16</sup>. La prevalencia de dientes supernumerarios es del 0,15% al 1% en la dentición permanente y del 0,3% al 0,6% en la dentición primaria con una proporción de 2:1 para el sexo masculino<sup>17</sup>. Pueden causar la erupción retrasada o alterada de los dientes sucesores (26-52%), el desplazamiento o la rotación de los dientes permanentes (28-63%), apiñamiento, diastema anormal o cierre prematuro del espacio, dilaceración o desarrollo anormal de la raíz de los dientes permanentes, formación de quistes (4-9%) o erupción en la cavidad nasal<sup>7,17</sup>. Por tanto, el reconocimiento y el tratamiento tempranos son importantes como medida preventiva para la dentición permanente. Teniendo en cuenta estos problemas, es necesario extraer los dientes supernumerarios. La importancia de este estudio radica en el hecho de que la detección de los dientes supernumerarios en la dentición primaria es peculiar y suelen afectar el desarrollo de los dientes permanentes, se suele optar por un manejo quirúrgico temprano, siendo el más óptimo, para así evitar alteraciones a futuro.<sup>8,13,16</sup>

El descubrimiento de una anomalía dentaria de manera temprana, como lo es la presencia de mesiodens, permite un tratamiento temprano y oportuno, evitando alteraciones dentales a futuro. Normalmente el diagnóstico de los dientes supernumerarios se realiza mediante radiografías panorámicas o tomografía computarizada<sup>15</sup>. Varios estudios recomiendan que el diagnóstico de dientes supernumerarios debe realizarse a los 4 años, durante

exámenes de rutina, eso es en la primera consulta odontológica, cuando la fórmula dental primaria se encuentra casi completa o ya completa<sup>16</sup>, al determinar la presencia de mesiodens la intervención quirúrgica en dientes primarios no está aconsejada debido al riesgo de desplazamiento o daño del diente permanente<sup>14</sup>. Sin embargo, es una controversia el momento ideal de extracción, ya que una extracción tardía, se realiza cuando los dientes adyacentes se encuentran formados completamente, y la extracción temprana, en el momento en el cual se localiza al supernumerario.<sup>5,7,9</sup>

En la dentición mixta, las tendencias pueden ser el realizar la extracción antes de la formación radicular de los incisivos permanentes o después de completar la formación radicular, siendo recomendable la extracción temprana de los dientes supernumerarios, para así disminuir el tiempo del tratamiento de ortodoncia y alteraciones dentales a futuro. Sin embargo, se deben tomar en cuenta las complicaciones que pueden presentarse, como son el daño de los dientes permanentes durante la extracción temprana<sup>2</sup>. En este caso se optó por la intervención quirúrgica temprana la cual favorece la erupción de los incisivos, evita complicaciones mecánicas y disminuye la posibilidad de tratamientos ortodónticos y/o quirúrgicos complejos, así como el riesgo de lesiones a los dientes próximos. Se tomó en cuenta la reabsorción radicular fisiológica avanzada de los dientes primarios, y el desarrollo de los incisivos centrales superiores, los cuales se encontraban en un estadio de Nolla 6.

A los 8 días post quirúrgicos se realiza el primer control, en el cual se observa una adecuada cicatrización, se le llama a una nueva consulta en 8 días para la toma de impresiones funcionales, para la colocación

de placas de expansión, con la finalidad de obtener espacio para la adecuada ubicación en boca de los dientes permanentes, posteriormente se le realiza un control clínico a los tres meses en el cual se observa la presencia del incisivo central superior derecho en boca, luego de seis meses se le realiza un control tanto clínico como radiográfico periapical localizando ya a los incisivos centrales superiores ya totalmente erupcionados, y con una adecuada posición en boca. Al año post quirúrgico se le realiza una radiografía panorámica de control, observando a los incisivos centrales superiores ya extraóseos, en proceso de formación radicular y en un estadio de Nolla 8.

## Conclusión

El diagnóstico oportuno y temprano de la presencia de dientes supernumerarios (mesiodens) es fundamental, para evitar alteraciones dentales a futuro. Generalmente, el diagnóstico definitivo es mediante el uso de radiografía panorámica o tomografía computarizada Cone Beam; por eso si el odontólogo sospecha de la presencia de un diente supernumerario, por abultamientos en la mucosa palatina o vestibular que incomodan al paciente, diastema interincisal, o retraso en la erupción; entonces, el tratamiento es la

extracción, la cual puede ser temprana o tardía, dependiendo de las necesidades, anatomía, y edad del paciente.

En este caso, luego del análisis de los estudios radiográficos como la panorámica y la tomografía, por parte de los especialistas, la decisión fue la extracción quirúrgica temprana, ya que el paciente presentaba las características adecuadas para el procedimiento, como eran la reabsorción radicular fisiológica avanzada de los dientes primarios, el estadio de Nolla 6 de los incisivos centrales superiores permanentes, la ubicación de los dientes supernumerarios que estaban próximas a los dientes permanentes. La principal complicación para este procedimiento fue la edad del paciente pediátrico, por lo cual la anestesia general fue la mejor opción, evitando problemas físicos y psicológicos al niño. Posteriormente a la extracción quirúrgica fue fundamental acudir a cada una de las consultas, asegurándose del adecuado desarrollo y erupción de los incisivos centrales superiores, cuyo resultado final son dientes adecuadamente ubicados y en un desarrollo normal.

## Conflicto de intereses

Ninguno.

## Referencias bibliográficas

1. Jiménez de Sanabria G, Medina AC, Crespo O, Tovar R. Manejo clínico de dientes supernumerarios en pacientes pediátricos. Rev. Odontopediatr. Latinoam. 2(1) <https://doi.org/10.47990/alop.v2i1.76>
2. Parker EJ, Jamieson LM. Oral health comparisons between children attending an Aboriginal health service and a Government school dental service in a regional location. Rural Remote Health. 2007;7(2):625.
3. Gökhan Gurler B, Delilbaşı Ç, Delilbaşı E. Investigación de dientes supernumerarios impactados: Un estudio de tomografía computarizada de haz cono (Cone Beam). J Istanbul Univ Fac Dent. 2017;51(3):18-24.



4. Scully A, Zhang H, Kim-Berman H, Benavides E, Hardy NC, Hu JC. Management of Two Cases of Supernumerary Teeth. *AAPD*. 2020;42(1):58-61.
5. Lu X, Yu F, Liu J, Cai W, Zhao Y, Zhao S, Liu S. The epidemiology of supernumerary teeth and the associated molecular mechanism. *Organogenesis*. 2017;13(3):71-82.
6. Mallineni SK, Jayaraman J, Wong HM, King NM. Dental development in children with supernumerary teeth in the anterior region of maxilla. *Clin Oral Investig*. 2019 1;23(7):2987-94.
7. Nuvvula S, Ega S, Mallineni SK, Almulhim B, Alassaf A, Alghamdi SA, et al. Etiological Factors of the Midline Diastema in Children: A Systematic Review. *Int J Gen Med*.2021;14:2397-2405.
8. Fernández Montenegro P, Valmaseda Castellón E, Berini Aytés L, Gay Escoda C. Estudio retrospectivo de 145 dientes supernumerarios. *Med Oral Patol Oral Cir Bucal*. 2006;11:240-5.
9. Jung YH, Kim JY, Cho BH. The effects of impacted premaxillary supernumerary teeth on permanent incisors. *Imaging Sci Dent*. 2016;46(4):251-8.
10. Reddy VS, Shashikiran N. Surgical Management of Palatal Placed, Inverted, Dilacerated and Impacted Mesiodens. *Int J Clin Pediatr Dent*. 2009;2(1):30-2.
11. Maddalone M, Rota E, Amosso E, Porcaro G, Mirabelli L. Evaluation of Surgical Options for Supernumerary Teeth in the Anterior Maxilla. *Int J Clin Pediatr Dent* 2018; 11(4):294- 298.
12. Díaz Ortiz ML, Vicente Rodríguez M, Luisa M, Ortiz D. Mesiodens: presentación de tres casos. *AEPap*. 2010;12(45):79-87.
13. ŽarovienA, Grinkevičien D, Smailien D. medicina Post-Treatment Status of Impacted Maxillary Central Incisors following Surgical-Orthodontic Treatment: A Systematic Review. *Medicina (Kaunas)*. 2021;57(8):783-784.
14. Bahadure RN, Thosar N, Jain ES, Kharabe V, Gaikwad R. Supernumerary teeth in primary dentition and early intervention: a series of case reports. *Case Rep Dent.NIH*. 2012:1-4.
15. Ata-Ali F, Ata-Ali J, Peñarrocha-Oltra D, Peñarrocha-Diago M. Prevalence, etiology, diagnosis, treatment and complications of supernumerary teeth. *J Clin Exp Dent*. 2014;6(4):414-22.
16. Rebolledo Martha, Escalante Manuel. Mesiodens en posicion inusual. *Duasary*. 2015;12(1):64-68.
17. Park SY, Jang HJ, Hwang DS, Kim YD, Shin SH, Kim UK, et al. Complications associated with specific characteristics of supernumerary teeth. *Oral Surg Oral Med Oral Pathol Oral Radiol*. 2020;130(2):150-5.

---

Recibido: 7/10/22

Aceptado: 16/8/23

Correspondencia: Maria José Fernández, correo: [siguenciafernandez.majo@hotmail.com](mailto:siguenciafernandez.majo@hotmail.com)