

Técnica LSTR con pasta CTZ para el tratamiento de la necrosis pulpar en molares primarios. Reporte de caso

Catalina Manes Uribe¹ , Manuel Restrepo² , Juan Diego Mejía³ .

Resumen: Introducción: El objetivo principal de la terapia pulpar es mantener la integridad y salud de los dientes y sus estructuras de soporte. En odontopediatría, el tratamiento de molares primarios diagnosticados con pulpitis irreversible o necrosis pulpar representa uno de los grandes desafíos en la práctica clínica debido a la complejidad de la anatomía radicular, tiempo de trabajo y dificultad para la correcta instrumentación. La técnica “*Lesion Sterilization Tissue Repair*” (LSTR) busca esterilizar la lesión y reparar tejidos por medio del uso de pastas antibióticas sin la necesidad de instrumentar los canales radiculares. **Reporte de caso:** Paciente femenina de 9 años que asiste a la consulta odontológica asintomática. En el examen clínico el diente segundo molar primario lado mandibular izquierdo (diente #75) presenta lesión activa y cavitada de caries dental, absceso y movilidad grado I. En la radiografía periapical presenta área radiolúcida en la región de la furca, sugiriendo el diagnóstico de necrosis pulpar. Para el tratamiento pulpar se optó por realizar la técnica LSTR con la pasta CTZ, compuesta por cloranfenicol, tetraciclina, óxido de zinc y eugenol. Posteriormente, el molar fue restaurado con una corona de acero inoxidable. Después de 8 meses, el diente se encuentra asintomático, con la restauración satisfactoria, movilidad fisiológica e integridad gingival; radiográficamente hay ausencia de radiolucidez en la región de la furca y reabsorción ósea patológica. **Conclusión:** el tratamiento endodóntico en el molar primario con necrosis pulpar utilizando la técnica LSTR con la pasta CTZ presentó excelentes resultados clínicos y radiográficos.

Palabras clave: antibacterianos; caries dental; endodoncia; necrosis de la pulpa dental; odontología pediátrica.

Técnica LSTR com pasta CTZ para o tratamento de necrose pulpar em molares decíduos. Relato de caso

Resumo: Introdução. O objetivo principal da terapia pulpar é manter a integridade e saúde dos dentes e de suas estruturas de suporte. Na odontopediatria, o tratamento de molares decíduos diagnosticados com pulpites irreversíveis ou necrose pulpar representa um grande desafio na prática clínica devido à complexidade da anatomia radicular, tempo de trabalho e dificuldade para uma correta instrumentação. A técnica “*Lesion Sterilization Tissue Repair*” (LSTR) busca esterilizar a lesão e reparar tecidos através de pastas antibióticas sem a necessidade da instrumentação dos canais radiculares. **Relato de caso.** Uma paciente do sexo feminino, 09 anos, assintomática e em acompanhamento na clínica odontológica, foi atendida com uma lesão ativa e cavitada de cárie no dente 75. O dente apresentava abscesso e mobilidade grau I. A radiografia periapical mostrou uma área radiolúcida na região de furca, sugerindo o diagnóstico de necrose pulpar. Para o tratamento pulpar, optou-se pela técnica LSTR com a pasta CTZ, composta por cloranfenicol, tetraciclina, óxido de zinco e eugenol. Posteriormente, o molar decíduo foi restaurado com coroa de aço. Após 8 meses, o dente encontra-se assintomático, com restauração satisfatória, mobilidade fisiológica e integridade gengival. Radiograficamente, há ausência de radiolucidez na região de furca e reabsorção ósea patológica. **Conclusão.** O tratamento endodôntico em molar decíduo com necrose pulpar utilizando a técnica LSTR com a pasta CTZ apresentou excelentes resultados clínicos e radiográficos..

Palavras-chave: antibacterianos, carie dentária, endodontia, necrose da polpa dentária, odontologia pediátrica

¹Odontóloga. Residente del postgrado de Odontopediatría y Ortodoncia Interceptiva. Universidad CES, Medellín. Colombia.

²Odontólogo, Magister, Doctor y Post-doctorado en Odontopediatría. Profesor. Universidad CES, Medellín. Colombia

³Odontólogo, Especialista en Odontopediatría, Magister en Ciencias Odontológicas. Profesor. Universidad CES, Medellín. Colombia.

LSTR technique with CTZ paste for the treatment of pulp necrosis in deciduous molars. Case report.

Abstract: Introduction. The main goal of pulp therapy is to maintain the integrity and health of teeth and their supporting structures. In pediatric dentistry, the treatment of primary molars diagnosed with irreversible pulpitis or pulp necrosis is one of the great challenges in clinical practice due to the complexity of root anatomy, working time, and difficulty for correct instrumentation. The "Lesion Sterilization Tissue Repair" (LSTR) technique aims to sterilize the lesion and repair tissues through the use of antibiotic pastes without the need to instrument the root canals. **Case report.** A 9-year-old female patient attends the dental clinic asymptotically. In the clinical examination, the second primary mandibular molar on the left side (tooth #75) presents an active and cavitated dental caries lesion, abscess, and grade I mobility. On the periapical radiograph, it presents a radiolucent area in the furcation region, suggesting the diagnosis of pulp necrosis. For pulp treatment, the LSTR technique with CTZ paste was chosen, composed of chloramphenicol, tetracycline, zinc oxide and eugenol. Subsequently, the molar was restored with a stainless steel crown. After 8 months, the tooth is asymptomatic, with satisfactory restoration, physiological mobility, and gingival integrity; radiographically there is no radiolucency in the furcation region and pathological bone resorption. **Conclusion.** The endodontic treatment in the primary molar with pulp necrosis using the LSTR technique with CTZ paste presented excellent clinical and radiographic results.

Key words: antibacterial, dental caries, endodontic, necrosis of the dental pulp, pediatric dentistry.

Introducción

En la dentición primaria, el tratamiento de la necrosis pulpar representa uno de los grandes desafíos en la práctica clínica debido a la complejidad microbiológica y de los conductos radiculares, tiempo de trabajo clínico y necesidad de cooperación por parte del paciente. Adicionalmente, el proceso de reabsorción radicular dificulta el diagnóstico y el establecimiento de la longitud de trabajo, así como el proceso de preparación químico-mecánico.¹

Para el tratamiento pulpar no vital de dientes primarios diagnosticados con pulpitis irreversible o necrosis pulpar, la Academia Americana de Odontología Pediátrica (AAPD) recomienda la pulpectomía y la obturación de los canales radiculares con una pasta idealmente con propiedades antimicrobianas, radiopaca, biocompatible y que se reabsorba al mismo tiempo que las raíces de los dientes primarios². Desde

1930, la pasta a base de óxido de zinc y eugenol (OZE) ha sido ampliamente utilizada en odontopediatría. La revisión sistemática de Barcelos *et al.*, mostró que el éxito clínico y radiográfico del OZE varía del 85% hasta el 100%³. A pesar de ser un material biocompatible, radiopaco y con propiedades antimicrobianas, requiere preparación químico-mecánica, presenta una lenta tasa de reabsorción e inhibe la polimerización de monómeros de metacrilato y resinas compuestas⁴.

En la guía clínica de terapia pulpar para dientes primarios y permanentes jóvenes publicada en 2022, la AAPD incluyó por primera vez la técnica de esterilización y reparación residual (LSTR, por su sigla en inglés), como una alternativa terapéutica para dientes primarios diagnosticados con pulpitis irreversible o necrosis pulpar². Con esta técnica no se requiere instrumentar mecánicamente los canales radiculares. En su lugar, y después de haber removido

el tejido pulpar de la cámara, se coloca una pasta a base de antibióticos para promover la desinfección o esterilización del sistema de conductos radiculares². Entre las opciones disponibles se encuentra una pasta compuesta por cloranfenicol, tetraciclina y óxido de zinc y eugenol (Pasta CTZ)⁵. Los estudios publicados hasta el momento, han demostrado que la Pasta CTZ tiene efecto antimicrobiano contra *Streptococcus aureus*, *Enterococcus faecalis*, *Pseudomonas aeruginosa*, *Bacillus subtilis*, y *Candida albicans*⁵. En adición, presenta biocompatibilidad semejante al hidróxido de calcio⁶, no promueve cambios en las células sanguíneas alveolares⁷ y no se considera como factor de riesgo para defectos del desarrollo de esmalte en dientes permanentes⁸. En un estudio clínico aleatorizado, Moura *et al.*, compararon la efectividad de la técnica LSTR con Pasta CTZ versus la pulpectomía con óxido de zinc y eugenol. A los 12 meses de seguimiento los autores no observaron diferencias entre los grupos, siendo que el éxito clínico y radiográfico fue del 70,5% y 72,7%, respectivamente.¹

Frente a este contexto, el objetivo de este caso fue reportar el uso de la pasta CTZ en un molar primario diagnosticado con necrosis pulpar y absceso periodontal agudo.

Reporte de caso

Paciente sintomático de 9 años, de sexo femenino, que asistió en marzo del 2021 al servicio de odontopediatría de la IPS CES Sabaneta (Antioquia) en compañía de su madre, relatando dolor espontáneo

asociado al diente 75. La paciente y la madre no refirieron antecedentes médicos o sistémicos de importancia. Con respecto a los antecedentes odontológicos, la paciente recibió tratamiento de promoción y prevención en salud bucal, operatoria y exodoncias por caries dental.

Al examen estomatológico se encontraron estructuras en normalidad (mucosa de los labios, yugal y alveolar, surco vestibular, lengua, paladar duro y blando, carrillos, piso de la boca, frenillos, área amigdalina, conductos salivares y zona orofaríngea). Al examen intraoral se observó dentición mixta tardía y lesión de caries activa y cavitada en el diente 75 y absceso periodontal agudo con fistula (Figura 1). Al examen oclusal se observó relación molar Clase I bilateral, *Overbite* del 50%, *Overjet* de 4 mm entre dientes 21-41 y líneas medias dentales coincidentes.

En la radiografía periapical se observó imagen radiolúcida localizada en la corona con

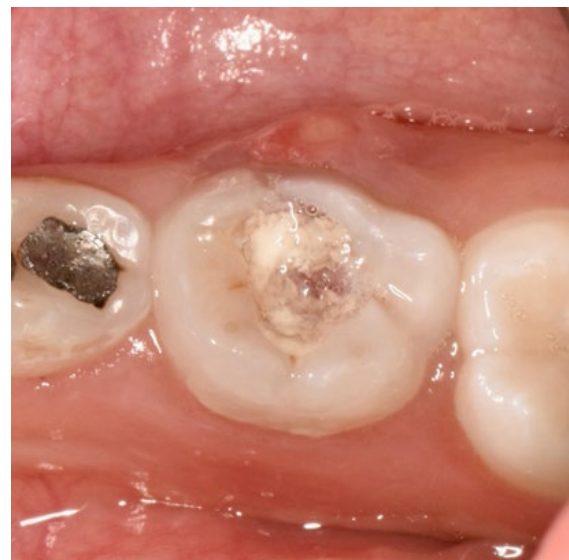

Figura 1. Aspecto clínico de segundo molar inferior izquierdo primario con lesión de caries activa y cavitada y absceso periodontal agudo. Marzo 2021.

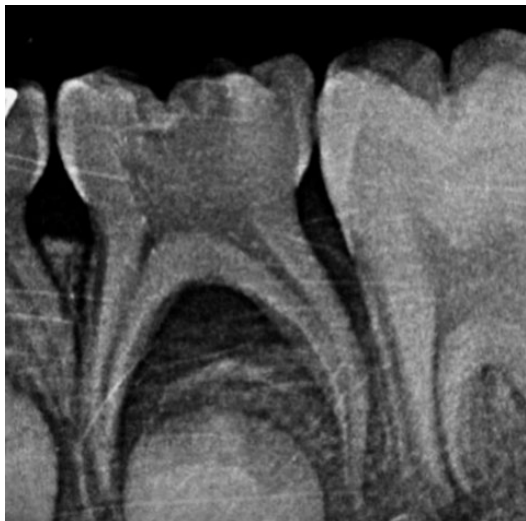

Figura 2. Radiografía periapical del segundo molar inferior izquierdo primario (75). Marzo 2021.

extensión hasta la cámara pulpar, asociada a lesión en la región de furca, aumento del espacio del ligamento periodontal en mesial y disminución de altura ósea en distal (Figura 2).

Con base en el cuadro clínico presentado por el paciente se planteó la siguiente pregunta: ¿en un segundo molar primario con necrosis pulpar y absceso periodontal agudo, el tratamiento endodóntico no instrumentado (técnica LSTR con pasta CTZ) presenta igual o mayor éxito clínico y radiográfico que el tratamiento con óxido de zinc y eugenol?

El objetivo principal del plan de tratamiento fue eliminar los signos y síntomas de la necrosis pulpar y restaurar el diente 75, para así, evitar alteraciones en el recambio dental y pérdida de espacio.

El plan de tratamiento fue dividido en dos fases. En la primera fase (urgencia) se realizó el tratamiento pulpar del diente 75. Se inició con la aplicación de anestesia local y bloqueo mandibular en el lado izquierdo con lidocaína 2% con epinefrina 1:800,000.

Luego se realizó el aislamiento absoluto del campo operatorio usando la grapa #4 (Golgran, Brasil), dique de goma y arco de Young. Se removió tejido cariado con fresa esférica en alta velocidad hasta llegar a la cámara pulpar; se removió el techo de la cámara pulpar y se encontraron los tres canales radiculares (mesiovestibular, mesiolingual y distal). La cámara pulpar se irrigó con solución salina y se secó con bolitas de algodón estéril. La Pasta CTZ (125 mg de cloranfenicol, 125 mg de tetraciclina e 250 mg de óxido de zinc) se manipuló con eugenol y se colocó en la cámara pulpar y se aisló del medio bucal con una fina capa de gutapercha (Maillefer, Switzerland). El diente se restauró temporalmente con cemento de ionómero de vidrio de alta viscosidad (Ketac Molar Easy Mix, 3M Espe, Estados Unidos). Una semana después, la restauración temporal de cemento de ionómero de vidrio estaba parcialmente satisfactoria con fractura en el margen, sin afectar el sellado del tratamiento endodóntico. Clínicamente también se observó ausencia de absceso periodontal y el paciente no relató sintomatología dolorosa, por lo cual se decidió restaurar el diente de manera definitiva con una corona de acero inoxidable (3M ESPE, Estados Unidos) (Figura 3).

La segunda fase (mantenimiento) consistió en consultas periódicas programadas cada 2 meses. El examen clínico completo incluyó valoración de tejidos blandos, tejidos duros, control de placa dentobacteriana, profilaxis profesional, aplicación de barniz con fluoruro de sodio al 5% y fosfato tricálcico (Clinpro, 3M, Estados Unidos), refuerzo de las orientaciones dietéticas / higiene bucal, así como el seguimiento del tratamiento pulpar y restauración del diente 75. A los 8 meses de seguimiento, la restauración del diente con corona de acero estaba satisfactoria clínicamente sin necesidad de reintervención

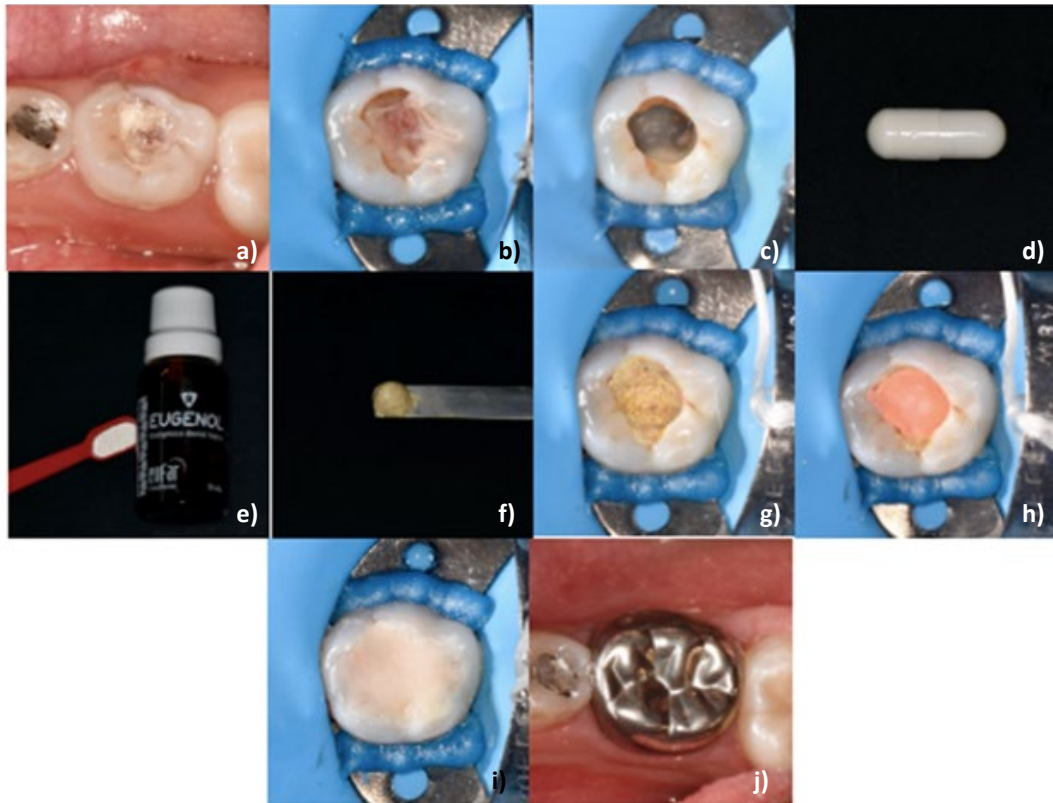


Figura 3. a) Situación clínica inicial; b) aislamiento absoluto; c) remoción de tejido cariado con fresa redonda de alta velocidad hasta llegar a cámara pulpar; d-e) preparación de pasta CTZ con eugenol; f) pasta CTZ con consistencia similar a una pasta de dientes; g) aplicación de la pasta CTZ a la cámara pulpar; h) selle de la obturación con gutapercha (Maillefer, Switzerland); i) restauración temporal con ionomero de vidrio (Vitremmer, 3M, ESPE, Estados Unidos); j) restauración definitiva con corona de acero inoxidable (3M, ESPE, Estados Unidos).

y sin signos ni síntomas de patología pulpar. En la radiografía periapical se observó imagen radiomixta en la región de furca compatible

con hueso alveolar, adecuado espacio del ligamento periodontal y altura ósea en mesial y distal (Figura 4 y Figura 5).

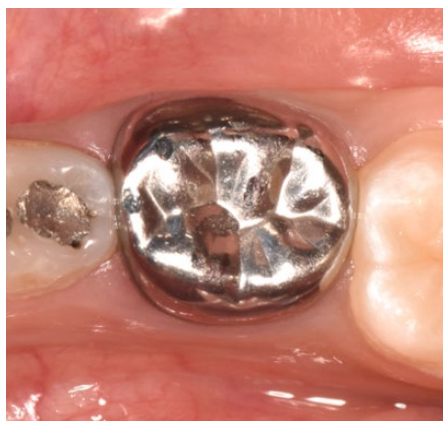

Figura 4. Seguimiento clínico a los 8 meses de tratamiento. Noviembre 2021.

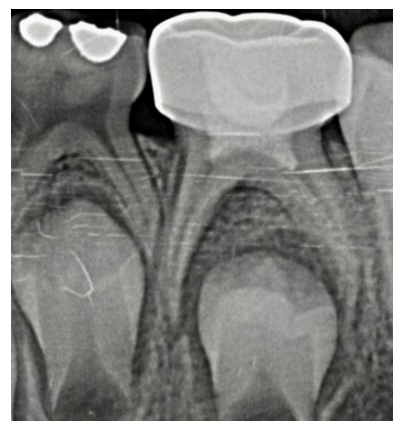

Figura 5. Seguimiento radiográfico a los 8 meses de tratamiento. Noviembre 2021.

Discusión

Este artículo presenta el reporte de caso sobre el uso de técnica LSTR con pasta CTZ en un segundo molar primario diagnosticado con necrosis pulpar y absceso periodontal agudo.

En 2022, la Academia Americana de Odontología Pediátrica incluyó en sus guías clínicas la técnica LSTR como una alternativa para el tratamiento pulpar no vital². Aunque el uso de este tipo de técnicas se remonta hacia finales de la década de los años cincuenta, recientemente ha motivado el interés de clínicos e investigadores debido al enfoque biológico y a los contundentes resultados clínicos y radiográficos.^{1,9}

La biocompatibilidad es la capacidad de un material que al contacto con un tejido promueve una respuesta biológica adecuada con reacción inflamatoria mínima. En este sentido, Lima *et al.*, realizaron un estudio animal con ratones para evaluar la biocompatibilidad expresada en formación de fibras de colágeno, espesor de tejido e infiltración de células inflamatorias⁶. Los investigadores utilizaron implantes subcutáneos que contenían Pasta CTZ, pasta de hidróxido de calcio, o ninguna sustancia (grupo control negativo). A los 7 días todos los grupos presentaron un infiltrado inflamatorio agudo severo; a los 21 días, hubo disminución de la inflamación en el grupo de la Pasta CTZ; y después de 63 días, se observó infiltrado inflamatorio crónico leve en el grupo de la Pasta CTZ e hidróxido de calcio⁶. Adicionalmente, en los grupos experimentales se evidenció una disminución significativa en la densidad de las fibras colágenas⁶. El grosor promedio del tejido, la longitud del perímetro y el área en contacto también disminuyeron durante los períodos experimentales en todos los

grupos. De acuerdo con los autores, estas reacciones soportan la biocompatibilidad de la Pasta CTZ⁶. De acuerdo con Moura *et al.*, la Pasta CTZ no induce una reacción inflamatoria crónica, por el contrario, promueve eventos celulares relacionados con la reparación residual ayuda a controlar la infección después del tratamiento⁷. Aunque la correlación de los resultados de los estudios *in-vitro* y el reporte de este caso debe ser cuidadosa, creemos que la biocompatibilidad de la Pasta CTZ favoreció los efectos terapéuticos evidenciados por la ausencia de movilidad dental, reparación tisular a nivel de la furca y del espacio del ligamento periodontal, sumado a la ausencia de sintomatología o signos de dolor, inflamación o infección. Estas observaciones, coinciden con el estudio de Moura *et al.*, en 2016 en el que reportaron un éxito clínico y radiográfico del 100% y 93%, respectivamente.⁹

Desde 1930, el óxido de zinc y eugenol ha sido el material de elección para la terapia pulpar de dientes primarios con necrosis pulpar. Este material es biocompatible, radiopaco y presenta propiedades antimicrobianas. Aunque el tratamiento endodóntico con este material ha presentado buenos resultados clínicos y radiográficos, la revisión sistemática de Samail-Faugeron *et al.*, concluyó que hasta el momento no existe evidencia científica suficiente que soporte la superioridad/efectividad de un material o técnica sobre otro.¹⁰

La presencia de tetraciclina en la Pasta CTZ puede generar preocupación con respecto a sus efectos adversos en niños. Aunque la AAPD recomienda usar pastas sin este medicamento, Moura *et al.*, aclaran que, dicha afirmación carece de soporte científico considerando que la infección

endodóntica es localizada, la cantidad de Pasta CTZ utilizada es pequeña y que, hasta el momento, no hay reportes en la literatura que demuestre la difusión sistémica de medicamentos usados en molares primarios¹. Adicionalmente, los efectos adversos también dependen de las proporciones y vehículos utilizados¹. En este reporte de caso, se utilizó la Pasta CTZ en un paciente de 9 años, por lo tanto, la corona del segundo premolar inferior ya se encontraba formada, minimizando posibles riesgos de pigmentaciones. Souza *et al.*, encontraron que la probabilidad de ocurrencia de defectos del desarrollo del esmalte en dientes permanentes fue menor cuando el diente primario fue tratado con Pasta CTZ (OR= 2,43), en comparación con la exodoncia (OR= 3,53)⁸. De esta manera, los DDE están relacionados con el proceso de inflamación e infección propios

de la necrosis pulpar y no con la terapia endodóntica.⁸

Conclusión

La técnica LSTR con pasta CTZ mostró ser una alternativa terapéutica efectiva para el tratamiento de la necrosis pulpar en un molar primario, evidenciada por el alivio de la sintomatología infecciosa, integridad dental y periodontal y reparación recidual a nivel de la furca y del periápice.

Conflicto de intereses

Ninguno.

Referencias bibliográficas

1. Moura J, Lima M, Nogueira N, Castro M, Lima C, Moura M, Moura L. LSTR Antibiotic Paste Versus Zinc Oxide and Eugenol Pulpectomy for the Treatment of Primary Molars with Pulp Necrosis: A Randomized Controlled Trial. *Pediatr Dent*. 2021 Nov 15;43(6):435-442.
2. American Academy of Pediatric Dentistry. Pulp therapy for primary and immature permanent teeth. The Reference Manual of Pediatric Dentistry. Chicago, Ill.: American Academy of Pediatric Dentistry; 2022:415-23.
3. Barcelos R, Santos MP, Primo LG, Luiz RR, Maia LC. ZOE paste pulpectomies outcome in primary teeth: a systematic review. *J Clin Pediatr Dent*. 2011 Spring;35(3):241-8.
4. Bahrololoomi Z, Zamaninejad S. Success Rate of Zinc Oxide Eugenol in Pulpectomy of Necrotic Primary Molars: A Retrospective Study. *J Dental Materials and Techniques* 2015; Vol 4.
5. Zeno APP, Marañón-Vásquez GA, Primo LG, Pintor AVB, Costa M de C. Pasta CTZ para abordaje endodóntico de dientes primarios: Una revisión narrativa de la literatura. *Rev Odontoped Latinoam*. 7 de marzo de 2022.
6. Lima CC, Conde Júnior AM, Rizzo MS, Moura RD, Moura MS, Lima MD, Moura LF. Biocompatibility of root filling pastes used in primary teeth. *Int Endod J*. 2015 May;48(5):405-16.
7. Moura LFAD, Lima MDM, Lima CCB, Bandeira AVL, Moura MS, Conde Júnior AM, Rizzo MDS. Cellular profile of primary molars with pulp necrosis after treatment with antibiotic paste. *Int J Exp Pathol*. 2018 Oct;99(5):264-268.
8. Sousa HCS, Lima MDM, Lima CCB, Moura MS, Bandeira AVL, Deus Moura LFA. Prevalence of Enamel Defects in Premolars Whose Predecessors Were Treated with Extractions or Antibiotic Paste. *Oral Health Prev Dent*. 2020 Sep 4;18(1):793-798.
9. de Deus Moura Lde F, de Lima Mde D, Lima CC, Machado JI, de Moura MS, de Carvalho PV. Endodontic Treatment of Primary Molars with Antibiotic Paste: A Report of 38 Cases. *J Clin Pediatr Dent*. 2016;40(3):175-7.

10. Smaïl-Faugeron V, Courson F, Durieux P, Muller-Bolla M, Glenny AM, Fron Chabouis H. Pulp treatment for extensive decay in primary teeth. *Cochrane Database Syst Rev.* 2014 Aug 6;(8).
11. Fragelli C, Imperato JC, Santos-Pinto L. Hipomineralización de Molares e Incisivos. Nova Odessa, Brasil: Napoleão Editora; 2022.

Recibido: 29/11/2022

Aceptado: 06/08/2023

Correspondencia: Catalina Manes Uribe, correo: catamanu96@hotmail.com