




Ortopedia prequirúrgica en paciente de un año de vida con labio y paladar hendido no sindrómico sin queiloplastia previa: reporte de caso

Katia Denisse Rodriguez Mena¹ , Benjamín López Nuñez² , Tatiana Dinhora Mondragón Báez³ .

Resumen: El labio/paladar hendido (LPH), se produce debido a la falta de la fusión de numerosos procesos faciales durante las primeras semanas del desarrollo embrionario. El uso de ortopedia prequirúrgica nos ayuda a corregir el colapso óseo que los pacientes con LPH pueden presentar, así como estimular el crecimiento de los segmentos palatinos iniciando su uso en las primeras horas de vida. Debido a la pandemia ocasionada por COVID, muchos pacientes no recibieron atención, generando una necesidad de tratamiento enfocado en sus características. **Objetivo.** Generar desarrollo transversal en un paciente masculino de 1 año de vida y rotar el segmento maxilar izquierdo para conformar el arco, y así, favorecer el pronóstico de la cirugía del paciente con labio y paladar hendido sin queiloplastia al año de vida. **Presentación del caso.** Paciente masculino con labio y paladar hendido sin queiloplastia al año de vida se presenta a clínica de labio paladar hendido TIENES que sonreír, UNAMos esfuerzos. Refiere haber sido tratado con ortopedia prequirúrgica. Clínicamente se observa labio paladar hendido, además del segmento maxilar izquierdo colapsado, generando una falta de continuidad y perímetro de arco. La fase de tratamiento consistió en una placa removible unida en su parte central por tres helix, para rotar el segmento maxilar izquierdo. **Resultados.** Se generó un desarrollo maxilar adecuado y se conformó el arco. **Conclusiones.** Es importante resaltar las características de cada caso para así poder generar un plan de tratamiento apto a las necesidades del paciente, ya que esto mejora el pronóstico postquirúrgico.

Palabras clave: Fisura del Paladar, Labio, Ortopedia.

Ortopedia pré-cirúrgica em paciente de um ano de idade com fissura labiopalatina não sindrômica sem queiloplastia prévia: relato de caso

Resumo: A fissura labiopalatina (FLP) ocorre devido à falta de fusão de numerosos processos faciais durante as primeiras semanas de desenvolvimento embrionário. O uso da ortopedia pré-cirúrgica nos ajuda a corrigir o colapso ósseo que os pacientes com FLP podem apresentar, bem como estimular o crescimento dos segmentos palatinos iniciando seu uso nas primeiras horas de vida. Devido à pandemia causada pela COVID, muitos pacientes não receberam atendimento, gerando necessidade de tratamento focado em suas características. **Mirar.** Gerar desenvolvimento transversal em paciente do sexo masculino com 1 ano de idade e girar o segmento maxilar esquerdo para formar o arco, e assim, favorecer o prognóstico da cirurgia para o paciente com fissura labiopalatina sem queiloplastia com um ano de idade. **Apresentação do caso.** Paciente do sexo masculino com fissura labiopalatina sem queiloplastia com um ano de idade se apresenta na clínica de fissura labiopalatina VOCÊ TEM QUE SORRIR, JUNTE-SE A NÓS Esforços. Relata ter sido tratado com ortopedia pré-cirúrgica. Clínicamente observa-se fissura labiopalatina, além do segmento maxilar esquerdo colapsado, gerando falta de continuidade e perímetro do arco. A fase de tratamento consistiu em uma placa removível unida em sua parte central por três hélices, para rotação do segmento maxilar esquerdo. **Resultados.** O desenvolvimento maxilar adequado foi gerado e o arco foi formado. **Conclusões.** É importante destacar as características de cada caso para gerar um plano de tratamento adequado às necessidades do paciente, pois isso melhora o prognóstico pós-cirúrgico.

Palavras-chave: Fenda palatina, Lábio, Ortopedia.

¹ Escuela Nacional de Estudios Superiores, Unidad León. UNAM.

² Escuela Nacional de Estudios Superiores, Unidad León. UNAM.

³ Escuela Nacional de Estudios Superiores, Unidad León. UNAM

Pre-surgical orthopedics in a one-year-old patient with non-syndromic cleft lip and palate without prior cheiloplasty: case report.

Abstract: Cleft lip/palate (CLP) occurs due to the lack of fusion of numerous facial processes during the first weeks of embryonic development. The use of presurgical orthopedics helps us correct the bone collapse that patients with CLP may present, as well as stimulate the growth of the palatal segments by starting its use in the first hours of life. Due to the pandemic caused by COVID, many patients did not receive care, generating a need for treatment focused on their characteristics. **Aim.** Generate transverse development in a 1-year-old male patient and rotate the left maxillary segment to form the arch, and thus, favor the prognosis of surgery for the patient with cleft lip and palate without cheiloplasty at one year of age. **Presentation of the case.** Male patient with cleft lip and palate without cheiloplasty at one year of age presents to cleft lip and palate clinic. YOU HAVE TO SMILE, JOIN US Efforts. He reports having been treated with pre-surgical orthopedics. Clinically, a cleft lip and palate is observed, in addition to the collapsed left maxillary segment, generating a lack of continuity and arch perimeter. The treatment phase consisted of a removable plate joined in its central part by three helixes, to rotate the left maxillary segment. **Results.** Adequate maxillary development was generated and the arch was formed. **Conclusions.** It is important to highlight the characteristics of each case in order to generate a treatment plan suitable for the patient's needs, since this improves the postsurgical prognosis.

Key words: Cleft palate, Lip, Orthopedics.

Introducción

El labio paladar hendido (LPH), a nivel mundial, se cree que se encuentra en 1 de cada 600 recién nacidos vivos (NVR), y en América Latina ocupa el tercer lugar de malformaciones congénitas, la mayor prevalencia es del tipo de hendidura unilateral presentándose mayormente en el lado izquierdo. En México, la incidencia de esta malformación congénita varía entre 1/2,000 y 1/5,000 nacimientos por año.^{1,2}

Su etiología es multifactorial, ya que involucra tanto factores ambientales, como lo es fumar durante el embarazo, diabetes gestacional, desnutrición, el abuso de alcohol y de sustancias nocivas, y otros genéticos que juegan un papel importante al momento de desarrollar esta alteración.^{3,4}

Con respecto a la patogenia, esta malformación ocurre entre la semana 6 y 7. El paladar primario tiene su desarrollo de la fusión de las prominencias nasales medias, al formarse el segmento intermaxilar, que en el futuro va a darle lugar a los 4 incisivos y al paladar duro. La unión de las crestas palatinas va a conformar el paladar secundario, en la semana 9.³

La ortopedia prequirúrgica se define como cualquier manipulación de los segmentos alveolares del niño, y de los tejidos blandos, antes de cualquier proceso de reparación quirúrgica. Es uno de los primeros pasos que deben seguirse en pacientes con diagnóstico de LPH, tomando la ventaja de la alta cantidad de ácido hialurónico en los recién nacidos, lo cual mejora la elasticidad muscular.^{7,8} Los objetivos de la ortopedia incluyen la alineación de los segmentos facilitando la reparación del labio y nariz, obtener una relación satisfactoria en el maxilar, en caso de las hendiduras, y a su vez, con la mandíbula, y mejorando las características estéticas sin dañar el crecimiento facial. El manejo de estos segmentos va a depender del tipo de fisura, buscando generar este acercamiento y a su vez, una estabilidad y posteriormente un ajuste.^{7,9,19,20}

Por todo lo anterior, nuestro objetivo fue llevar a cabo la ortopedia prequirúrgica en un paciente masculino de un año de vida con hendidura alveolo-palatina izquierda completa, enfocado en el desarrollo transversal maxilar y la rotación del segmento menor y el segmento mayor para una mejor conformación del arco.

De igual manera, mostrar la elaboración en laboratorio de la aparatología empleada.

Reporte de caso

Paciente masculino de un año de vida se presenta al programa **TiENES** que sonreír, **UNAM**os esfuerzos de la Escuela Nacional de Estudios Superiores de la UNAM en la Ciudad de León, México para evaluación. Clínicamente el paciente presenta labio y paladar hendido unilateral izquierdo grado I, sin contacto de segmentos, con depresión del cartílago nasal izquierdo y columnela desviada a la derecha. Sin compromiso sistémico. En la exploración dental el paciente presentó los incisivos centrales y laterales inferiores y superiores en proceso de erupción.

El motivo de consulta referido por la madre del paciente fue “reiniciar la atención del tratamiento”, y mencionó que ya había recibido anteriormente tratamiento ortopédico en otra institución, pero debido a la eventualidad de la pandemia no se acudió a citas de control para la activación de la aparatología. De igual manera refiere que dejó de utilizar dicha aparatología con la erupción de la dentición primaria.

Como datos relevantes obtenidos en la historia clínica, destacan que el padre del paciente presentó alcoholismo, el cual comenzó desde antes de la concepción. El embarazo fue a término y sin complicaciones.

Como antecedentes personales no patológicos destacó que el paciente no recibió lactancia materna y fue alimentado por medio de biberón. Para cuando fue evaluado, la alimentación con sólidos se llevaba a cabo sin complicaciones. Previo al comienzo del tratamiento, los padres firmaron el consentimiento informado.

Se tomaron fotografías clínicas intraorales y extraorales para control (Figura 1, 2 y 3), y evaluación del progreso que presenta. Se tomaron impresiones con silicona por adición (Figura 4). Se obtienen modelos de trabajo con yeso tipo IV (Figura 5).

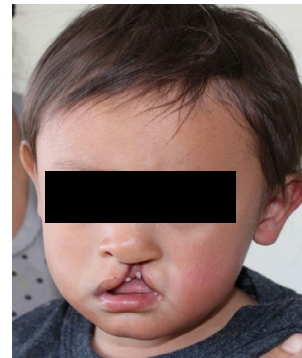

Figura 1. Fotografía facial del paciente

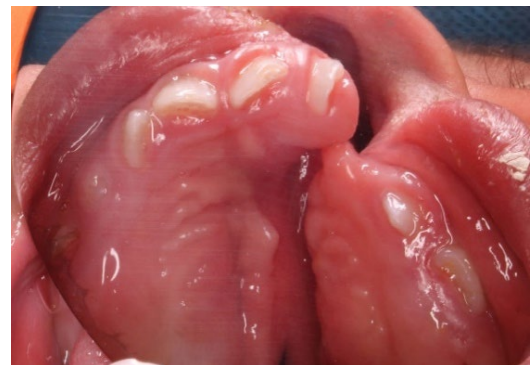

Figura 2. Fotografía oclusal superior

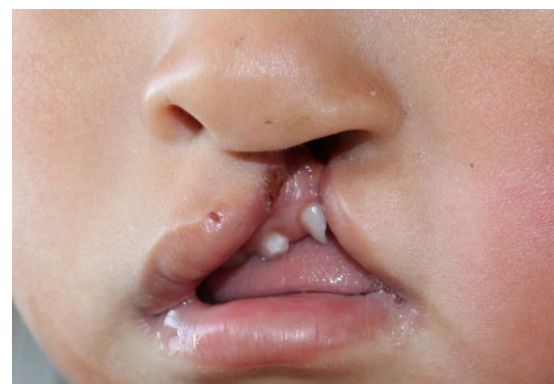

Figura 3. Fotografía de hendidura nasal y labial unilateral

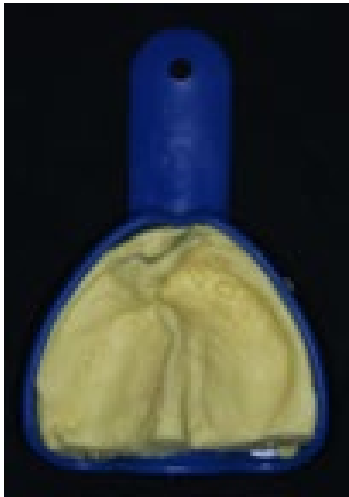

Figura 4. Impresión con silicona

En laboratorio, se comienza colocando cera para bases toda (Estación™, Filenes™) en toda la extensión del paladar para disminuir ligeramente la zona retentiva de la fisura (Figura 6). Con alambre de calibre 0.28 se elaboran tres hélix, el primero se colocó en la parte más posterior del segmento maxilar mayor con una ligera retención que posteriormente se embebió en elacrílico. La distancia que tiene con el segundo hélix es la misma que la de la fisura; este segundo hélix se ubicó en la parte posterior del segmento maxilar menor, para después continuar y hacer un tercer hélix que se va a ubicar en la zona media, más anterior, del segmento menor y luego dejar una pequeña retención (Figura 7).

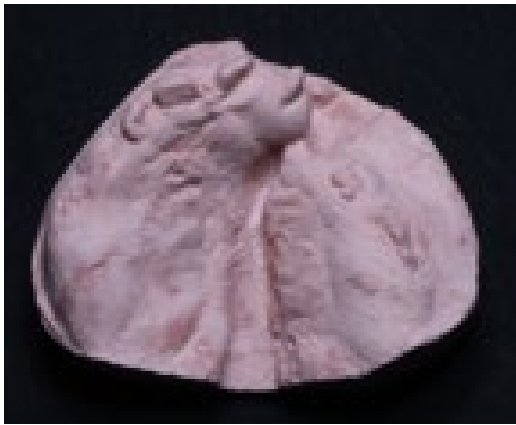

Figura 5. Modelo de trabajo

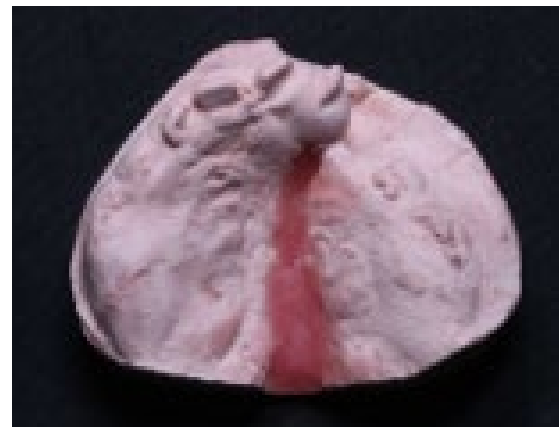

Figura 6. Proceso de colocación de cera en la hendidura para disminuir la retención

Se indicó a la madre que la siguiente cita debe acudir con Cinta TransPore™ (3M™) y pasta fijadora (FixoDent™) para comenzar con el uso de la aparatología.

Elaboración de la aparatología

Para la elaboración de la aparatología, tomamos de referencia el utilizado por Nandagopal Vura y cols. en 2018 debido a las características que nos ofrecía.¹⁸

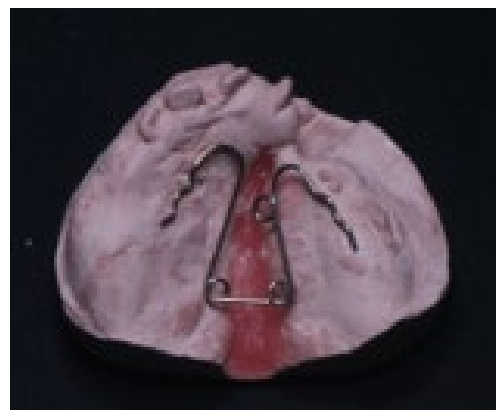

Figura 7. Doble de tres hélix con alambre de acero inoxidable de 0.28

Una vez elaborada esta primera parte, la fijamos con cera para bases toda (Estación™, Filenes™) en los hélix para evitar una posición errónea y que el acrílico caiga sobre éstos, evitando que se puedan activar. Colocamos separador yeso-acrílico (SEPYA® MDC Dental®) con ayuda de un pincel y permitimos secar, para colocar una segunda capa. En la elaboración de la placa acrílica, nos ayudamos de la dentición primaria para la retención y mejor estabilidad de la aparatología.

Se realizaron dos bases independientes con acrílico transparente y monómero autocurable rápido (NicTone®, MCD Dental®), la primera cubría todo el segmento mayor hasta fondo de saco y entrando ligeramente en la hendidura cubriendo el alambre hasta antes del hélix. La segunda placa abarcaba el segmento menor, de igual manera el fondo de saco, hasta la hendidura. En ésta, se dejó al descubierto el alambre y los dos hélix, se embebió en el acrílico solamente la retención, lo que conferiría al alambre la libertad de ser activado conforme se requiera en el paciente.

Una vez que el acrílico terminó su polimerización, con un fresón de flama de carburo comenzamos el proceso de recortado para proporcionar una mejor adaptación al paladar. Se continuó con el uso de gomas pulidoras empezando con el grano más grueso al más fino, que fueron los colores gris, verde y amarillo. Después utilizamos blanco de España con una borla de manta, para mejorar la superficie, y finalizamos con pasta abrillantadora PolyShine™ de MDC Dental™ y una borla de algodón para darle brillo en totalidad (Figura 8).

Manejo clínico

A los ocho días de la toma de impresión, se realizó la cita para la instrucción de uso de cinta extraoral y entrega de la aparatología. En cuanto al uso de las cintas (Figura 9), la mitad

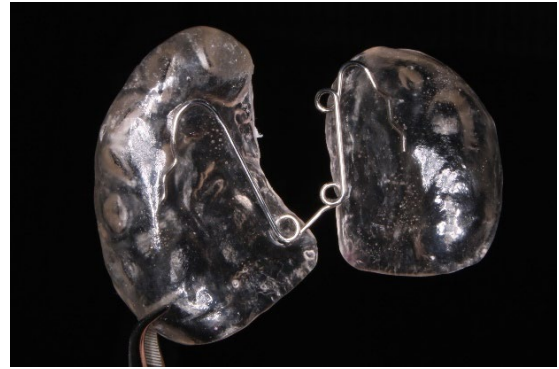

Figura 8. Foto de aparatología removible con hélix, acrilado y pulido.

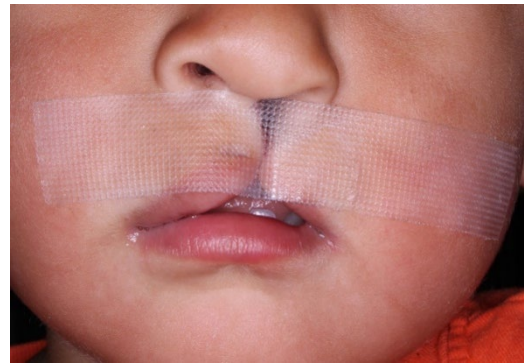

Figura 9. Fotografía del uso de cintas.

del diámetro de la Cinta Quirúrgica (TransPore™ 3M™) se colocaba en el filtrum de la zona del segmento menor, uniendo la piel del segmento mayor y siguiendo en dirección al tragus derecho para generar un acercamiento de los tejidos tanto del labio como del cartílago nasal.

A continuación, se probó la placa en el paciente y con un fresón de carburo en forma de flama, se desgastó en las zonas donde presentaba isquemia al colocarla.

Se instruyó a la madre para realizar una correcta colocación de la placa, la cual, por ser la semana de adaptación, no llevó ninguna activación. Se indicó que debía colocar pasta fijadora (FixoDent™) por la mañana, después del lavado de la placa, en la parte posterior en el segmento

mayor para permitir la movilidad al segmento menor.

Se instruyó que el paciente debía usar la placa y la cinta en conjunto y durante todo el día y toda la noche, incluso para alimentarse y solamente se retirarían para hacer el aseo dental y de la aparatología. Dichas técnicas de higiene también fueron enseñadas. Se realizaron demostraciones para que la madre no tuviera dudas y se programaron citas semanales para control y activación de la ortopedia.

En cada cita, la placa se activaba realizando dobleces con la pinza tres picos en las partes largas entre los hélix para desrotar los segmentos. Además, se acompañaba el crecimiento transversal expandiendo la aparatología en su totalidad. Cuando se realizaban las activaciones, se sobreponía al maxilar del paciente para constatar que si se estaba siguiendo en la dirección que se deseaba (Figura 10).

Es importante señalar que en esta parte del tratamiento se le explicaba a la madre que al momento de colocar la placa se sentía un “resorte”, lo que indicaba que la activación de la aparatología y podría ocasionar que se desalojara debido dicha activación. Y si esto

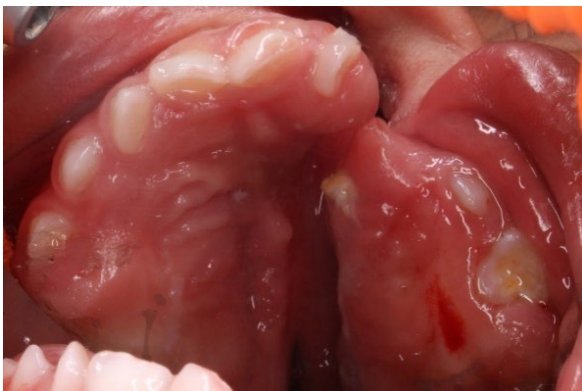

Figura 10. Fotografía control a un mes de tratamiento

ocurría sería necesario regresar a consulta para el correcto ajuste.

En cuanto a los dientes que presentaba el paciente, no fue necesario realizar ajustes a la placa para su adaptación debido al poco tiempo que se requirió el uso. En cada cita se revisaba el control de higiene y se daban recomendaciones de dieta para evitar lesiones cariosas y mejorar su salud bucal (Figura 11).

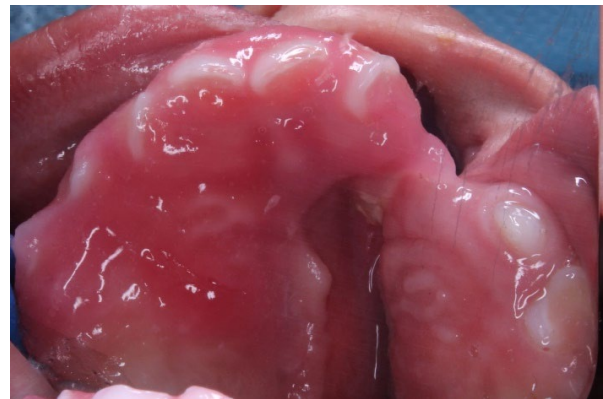


Figura 11. Fotografía al final del tratamiento

Evaluación de resultados

Al cabo de dos meses se logró la rotación del segmento mayor, la redirección del segmento menor y el desarrollo transversal del maxilar, que permitía una armonía al momento de ocluir. Para la evaluación de los resultados utilizamos puntos antropométricos de forma indirecta sobre imágenes en 2D, las fotografías fueron marcadas con los puntos anatómicos específicos y después, con ayuda de un compás, se midió la angulación entre estos (Figura 12 y 13).²⁶

Se marcó el punto de la cresta alveolar (A) y ambas tuberosidades (T y T'), de igual forma, se trazaron perpendiculares que cruzaban la línea media que partía desde el punto incisal

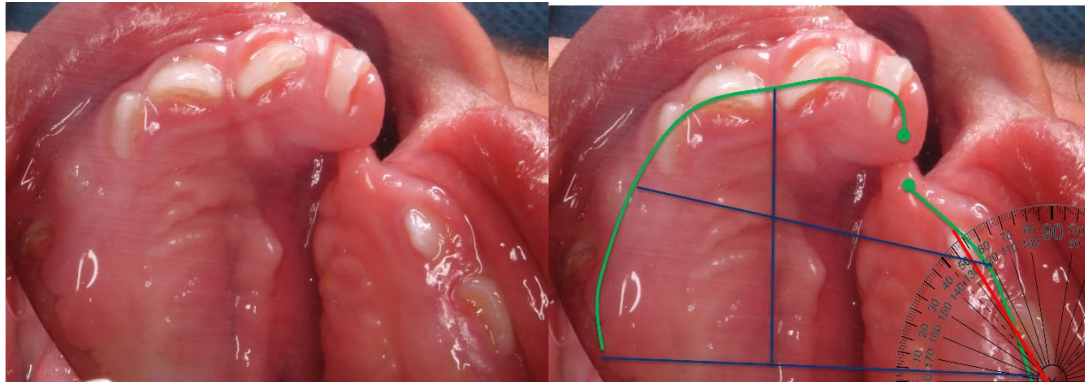

Figura 12. Fotografía al inicio del tratamiento con medición

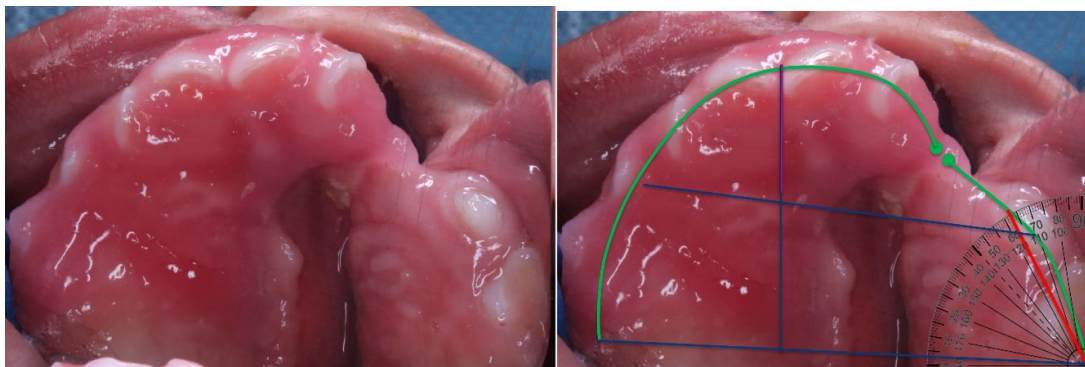


Figura 13. Fotografía al final del tratamiento con medición

(I). La primera línea pasaba de la cresta alveolar del segmento mayor a la cresta alveolar del segmento menor, la segunda línea partía de la tuberosidad del segmento mayor a la tuberosidad del segmento menor.

En un paciente que no presente esta anomalía craneofacial, las perpendiculares trazadas tendrían valores muy cercanos a los 90° , por lo que se señalaría que la gran mayoría presentaría angulaciones rectas. En este caso, la línea de la cresta alveolar al inicio se encontraba a 78° respecto a la perpendicular y al final del tratamiento, aumentó a 83° . En cuanto a la línea de la tuberosidad, respecto a la perpendicular de incisal no presentó cambios, conservando su angulación de 88° .

También se trazó una línea partiendo de la tuberosidad del segmento menor a la cresta

alveolar y luego al punto medio, para medir la angulación de rotación del segmento que se obtuvo. Esta medición, al inicio del tratamiento, nos arrojó una angulación de 54° respecto a la línea marcada de tuberosidad entre ambos segmentos, y al final del tratamiento, se obtuvo una angulación de 64° .

Cumpliendo con otro de los objetivos de la ortopedia pre-quirúrgica, se logró el contacto de los puntos medial del proceso alveolar mayor (G) y medial del proceso alveolar menor (L), los cuales, al inicio, a pesar de encontrarse en contacto de forma más caudal al ideal.

Discusión

Los pacientes que presentan LPH precisan de un tratamiento integral que a su vez puede tornarse complejo, por lo que resultaría

complicado seguir un esquema rígido en cuanto a la atención que deben recibir. La plasticidad y maleabilidad de las estructuras tienen un impacto en los resultados, ya que, a más temprana edad se comienza la ortopedia, mejores serán los resultados.¹⁰

En contraste a lo que se analizó en diversos estudios la edad representaba un factor clave para el inicio del tratamiento, y como se explicó, en nuestro caso, a pesar de que el paciente ya contaba con un año de vida y algunos órganos dentarios en proceso de erupción, pudimos lograr la alineación de los segmentos maxilares y disminuir el tamaño de la hendidura palatina en el transcurso de dos meses, además de acercar los tejidos blandos del labio para mejorar el pronóstico de la queiloplastia, que era la próxima cirugía a realizar, debido al retraso en cuanto al inicio de la atención del paciente. Pudiendo resultar en una alternativa a los protocolos ya establecidos en donde la edad de inicio llega a ser desde las 72 horas de nacido.²¹⁻²³

El paciente, a pesar de haber iniciado ortopedia prequirúrgica en otra localidad a una edad temprana, no pudo llevar el control estricto de las citas control, esto fue debido a la contingencia de salud que se vivió. Esto implicó la pérdida de semanas cruciales para el uso del moldeamiento nasal y la ortopedia prequirúrgica, por lo que, a la llegada en nuestra institución, se planteó el objetivo de mejorar las características de la hendidura alveolar para la pronta reparación del labio, y así, mejorar el pronóstico de la cirugía. Cuando existe un retraso en el inicio del tratamiento, se deben priorizar los objetivos, fue por eso que no se priorizó el moldeamiento del ala nasal ya que, como lo dice la literatura, el moldeado nasal debe ser realizado dentro de las primeras 6 semanas de vida. Tomando en cuenta los altos niveles de estrógeno de la madre en el bebé, que provoca el aumento en la concentración de ácido hialurónico y generan una maleabilidad del cartílago.^{24,25,27,28}

Durante el tratamiento, la madre del paciente resaltó que no hubo inconveniente en cuanto a la alimentación, ya que el paciente continuó con su ganancia de peso y desarrollo de acuerdo con su edad, lo que ya se ha demostrado en análisis anteriores en pacientes que han recibido este tipo de ortopedia. Además, el acompañamiento que se hizo de las cintas de tracción permitió una mejoría significativa en el acercamiento de los tejidos del labio. Sin embargo, debido a la edad del paciente, y como indica la literatura, la concentración de ácido hialurónico en él es considerablemente menor que a las 72 horas de nacido, por lo que el objetivo del tratamiento se enfocó en el manejo de los segmentos palatinos y su aproximación.^{25,28}

Conclusión

La realización de un tratamiento de ortopedia prequirúrgica en un paciente masculino de un año de vida con hendidura alveolo-palatina izquierda completa, usando aparatología, diseñada para las características clínicas y del desarrollo del paciente, permitió lograr la expansión transversal y la rotación del segmento menor del maxilar para una mejor conformación del arco, resultando en un mejor pronóstico de la cirugía de queiloplastia.

Conflicto de intereses

No existe conflicto de intereses al realizar este caso, ni cuenta con algún financiamiento.

Agradecimientos

A la UNAM, a la ENES León y al equipo de *TiENES que Sonreír*, **UNAMos esfuerzos**.

Bibliografía

1. Sánchez Gurumendi NK, Pino Larrea JF. Crecimiento Facial en niños con Labio y Paladar Hendido unilateral, Clínica Odontológica FUNARME, 2018. Revista Científica ESPECIALIDADES ODONTOLÓGICAS UG [Internet]. el 2 de junio de 2020;3(1):1–7. Disponible en: file:///C:/Users/dell/Downloads/4-3-20.pdf
2. Alarcón-Almanza JM. Labio y paladar hendido. Revista Mexicana de Anestesiología. 2010;33(SUPPL. 1):109–16.
3. Pérez-flores A. Ortopedia prequirúrgica en pacientes con fisura labio palatina: alimentación, estética y brecha entre segmentos maxilares Revisión sistemática. Odontoestomatología [Internet]. el 26 de noviembre de 2021;38:1–13. Disponible en: <https://odon.edu.uy/ojs/index.php/ode/article/view/359>
4. Najim S, Greenway K, Bhujel N. Cleft lip and palate: A review for neonatal nurses. Journal of Neonatal Nursing [Internet]. febrero de 2023;(February). Disponible en: <https://doi.org/10.1016/j.jnn.2023.02.004>
5. Worley ML, Patel KG, Kilpatrick LA. Cleft Lip and Palate. Clin Perinatol [Internet]. diciembre de 2018;45(4):661–78. Disponible en: <https://doi.org/10.1016/j.clp.2018.07.006>
6. Cisneros Hidalgo CA, Riveros Carvajal CC, Calderon Guzman KX, Hurtado Cristancho kimberly Y, Cabrera Arango CL. Pre-surgical orthopedics success in patients with cleft lip and cleft palate - Scoping review. Revista de Odontopediatría Latinoamericana [Internet]. 2022;12(1 SE-Revisiones Narrativas):11–4. Disponible en: <https://www.revistaodontopediatria.org/index.php/alop/article/view/305>
7. Allori AC, Mulliken JB, Meara JG, Shusterman S, Marcus JR. Classification of Cleft Lip/Palate: Then and Now. The Cleft Palate-Craniofacial Journal [Internet]. el 1 de marzo de 2017;54(2):175–88. Disponible en: <http://journals.sagepub.com/doi/10.1597/14-080>
8. M S R. Classification Of Cleft Lip And Cleft Palate-A Review. Annals and essences of dentistry [Internet]. el 11 de marzo de 2011;3(2):82–94. Disponible en: <http://www.aedj.in/pdf/2011.3.2.4.1.pdf>
9. Houkes R, Smit J, Mossey P, Don Griot P, Persson M, Neville A, *et al.* Classification Systems of Cleft Lip, Alveolus and Palate: Results of an International Survey. The Cleft Palate Craniofacial Journal [Internet]. el 23 de febrero de 2023;60(2):189–96. Disponible en: <http://journals.sagepub.com/doi/10.1177/10556656211057368>
10. Kuo CL, Lien CF, Chu CH, Shiao AS. Otitis media with effusion in children with cleft lip and palate: A narrative review. Int J Pediatr Otorhinolaryngol [Internet]. septiembre de 2013;77(9):1403–9. Disponible en: <http://dx.doi.org/10.1016/j.ijporl.2013.07.015>
11. López DVT, Hurtado CA, Reyna MC, Moreno MU. Problemas del habla asociados a la disglosia labial y palatal. Revista AMC [Internet]. 2021;25(5):716–28. Disponible en: <https://orcid.org/0000-0003-1673-1070>
12. Doğan E, Ergican GÖ, Doğan S. Maxillary Development in Patients with Unilateral Cleft Lip and Palate Compared with Individuals Having Skeletal Class I and Class III Malocclusion. Journal of Clinical Pediatric Dentistry [Internet]. el 1 de abril de 2021;45(2):140–5. Disponible en: <https://meridian.allenpress.com/jcpd/article/45/2/140/464710/Maxillary-Development-in-Patients-with-Unilateral>
13. Kornbluth M, Campbell RE, Daskalogiannakis J, Ross EJ, Glick PH, Russell KA, *et al.* Active Presurgical Infant Orthopedics for Unilateral Cleft Lip and Palate. The Cleft Palate-Craniofacial Journal [Internet]. el 20 de mayo de 2018;55(5):639–48. Disponible en: <http://journals.sagepub.com/doi/10.1177/1055665618757367>
14. Ferrufino Ávila KN, Álvarez Vijil HA. Análisis de la prevalencia de dientes supernumerarios y agenesia en pacientes con labio y paladar hendido atendidos en la Clínica Integral de Operación Sonrisa Honduras. Revista UNAH Sociedad [Internet]. el 27 de diciembre de 2020;2(V):34–43. Disponible en: <https://www.camjol.info/index.php/UNAHSOCIEDAD/article/view/10673>
15. Sánchez Peña MK, Galvis Aricapa JA. Anomalías dentales de los pacientes con labio y paladar hendido. Revista Nacional de Odontología [Internet]. el 29 de diciembre de 2019;16(1):1–17. Disponible en: <https://revistas.ucc.edu.co/index.php/od/article/view/3343>
16. Rengifo Reina HA. Caracterización dental de niños colombianos con hendiduras labio palatinas no

- sindrómicas. *Revista Odontológica Mexicana* [Internet]. julio de 2016;20(3):179–86. Disponible en: <http://revistas.unam.mx/index.php/rom/article/view/56928>
17. Wadde K, Chowdhar A, Venkatakrishnan L, Ghodake M, Sachdev SS, Chhapane A. Protocols in the management of cleft lip and palate: A systematic review. *J Stomatol Oral Maxillofac Surg* [Internet]. abril de 2023;124(2):101338. Disponible en: <https://linkinghub.elsevier.com/retrieve/pii/S2468785522003512>
 18. Vura N, Gaddipati R, Palla Y, Kumar P. An Intraoral Appliance to Retract the Protrusive Premaxilla in Bilateral Cleft Lip Patients Presenting Late for Primary Lip Repair. *The Cleft Palate-Craniofacial Journal* [Internet]. el 23 de abril de 2018;55(4):622–5. Disponible en: <http://journals.sagepub.com/doi/10.1177/1055665617732783>
 19. Georgiade NG. The management of premaxillary and maxillary segments in the newborn cleft patient. *Cleft Palate J* [Internet]. abril de 1970;7:411–8. Disponible en: <http://www.ncbi.nlm.nih.gov/pubmed/5270487>
 20. Durón Rivas D, Granados Morales A, Canseco López J, Cuairán Ruidíaz V, Canseco Jiménez JF. Ortopedia prequirúrgica en pacientes de labio y paladar hendido unilateral: presentación de casos clínicos. *Revista Mexicana de Ortodoncia* [Internet]. abril de 2017;5(2):89–99. Disponible en: <http://revistas.unam.mx/index.php/rmo/article/view/60489>
 21. Allareddy V, Shusterman S, Ross E, Palermo V, Ricalde P. Dentofacial Orthopedics for the Cleft Patient. *Oral Maxillofac Surg Clin North Am* [Internet]. mayo de 2020;32(2):187–96. Disponible en: <https://linkinghub.elsevier.com/retrieve/pii/S1042369920300029>
 22. Millard DR, Latham RA. Improved Primary Surgical and Dental Treatment of Clefts. *Plast Reconstr Surg* [Internet]. noviembre de 1990;86(5):856–71. Disponible en: <http://journals.lww.com/00006534-199011000-00006>
 23. Hosseini HR, Kaklamanos EG, Athanasiou AE. Treatment outcomes of pre-surgical infant orthopedics in patients with non-syndromic cleft lip and/or palate: A systematic review and meta-analysis of randomized controlled trials. Allareddy V, editor. *PLoS One* [Internet]. el 24 de julio de 2017;12(7):e0181768. Disponible en: <https://dx.plos.org/10.1371/journal.pone.0181768>
 24. Saad MS, Fata M, Farouk A, Habib AMA, Gad M, Tayel MB, *et al.* Early Progressive Maxillary Changes with Nasoalveolar Molding: Randomized Controlled Clinical Trial. *JDR Clin Trans Res* [Internet]. el 20 de octubre de 2020;5(4):319–31. Disponible en: <http://journals.sagepub.com/doi/10.1177/2380084419887336>
 25. Camilo C, Carvajal R, Xilena K, Guzman C, Hurtado KY, Ariel C, *et al.* Éxito de la ortopedia prequirúrgica en pacientes con labio fisurado y paladar hendido – Revisión de alcance . Sucesso pré-cirúrgico em ortopedia em pacientes com fissura de labio e palato - Revisão da abordagem . Pre-surgical orthopedics success in patien.
 26. Castillo Torres TI, Peralta Pedrero ML, Clark Peralta P, Portilla Robertson J. *Medidas antropométricas para ortopedia prequirúrgica en lactantes con labio y paladar hendido*. Primera Ed. Ciudad de México: Universidad Nacional Autónoma de México, Facultad de Medicina; 2022. 50 p.
 27. Agüero-Prado ID, Dallaserra M, Araya I, Villanueva J. Ortopedia prequirúrgica en el tratamiento de pacientes con fisura labio y paladar. *International journal of interdisciplinary dentistry* [Internet]. agosto de 2021;14(2):197–204. Disponible en: http://www.scielo.cl/scielo.php?script=sci_arttext&pid=S2452-55882021000200197&lng=en&nrm=iso&tlng=en
 28. Bennun RD. Cleft Palate Repair: Predictive Factors of Difficulty and Planned Strategies to Solve It. *J Craniofac Surg*. 2020;31(6):1664–7.

Recibido: 21/8/23

Aceptado: 20/11/23

Autor correspondiente: Katia Denisse Rodriguez Mena, correo: katiadrm2@gmail.com