

Caso clínico

Infección por *Hymenolepis diminuta* en un niño del municipio Maracaibo, estado Zulia, Venezuela

Zulbey Chiquinquirá Rivero de Rodríguez^{a,*}, Rafael Villalobos Perozo^b,
Angela María Bracho Mora^a, Alisbeth Fuenmayor B.^a

^aEscuela de Bioanálisis, ^bEscuela de Medicina. La Universidad del Zulia. Maracaibo Venezuela.

Recibido 12 de marzo de 2009; aceptado 21 de octubre de 2009

Resumen: Se presenta el primer caso descrito en el estado Zulia de un individuo infectado por *Hymenolepis diminuta*. El hallazgo fue fortuito, al realizar exámenes coproparasitológicos a un grupo de niños que viven en una comunidad de bajos recursos. Sus familiares refieren que, en vista de la frecuencia de síntomas digestivos del niño de 6 años (dolor abdominal y diarrea), recibía regularmente medicamentos antiparasitarios como piperazina, por parte del personal médico del programa Barrio Adentro. Al examen microscópico se observaron huevos de *H. diminuta*, *Blastocystis hominis* y quistes de *Endolimax nana*. Las condiciones higiénico-sanitarias de la vivienda, así como la referencia de presencia de ratas en el sector, confirman la posibilidad de la infección; a pesar de ello, ningún otro miembro del grupo familiar presentó huevos de esta especie en sus heces. Luego de recibir tratamiento específico con albendazol, no se detectaron huevos de *H. diminuta* en las heces.

Palabras clave: *Hymenolepis diminuta*, niños, albendazol, diagnóstico, prevalencia

Infection by *Hymenolepis diminuta* in a child from the Maracaibo Municipality, Zulia State, Venezuela

Abstract: The first case of an individual infected by *Hymenolepis diminuta* in Zulia State is presented. The finding was fortuitous, when doing coproparasitological examinations in a group of children living in a low income community. His family members refer that due to the frequency of digestive symptoms of the 6 year-old child (abdominal pain and diarrhea) he had been regularly prescribed anti-parasite drugs such as piperazine by the Barrio Adentro program medical staff. In the microscopic examination he showed *H. diminuta* and *Blastocystis hominis* eggs, and *Endolimax nana* cysts. The sanitary-hygienic conditions of the household, as well as the reference of rats in the area, confirming the possibility of this infection; in spite of that, no other member of the family group showed eggs from this species in their feces. After receiving specific treatment with albendazol, no *H. diminuta* were found in his feces.

Keywords: *Hymenolepis diminuta*, children, albendazol, diagnosis, prevalence

* Correspondencia:
E-mail: zulbeyrivero@cantv.net

Introducción

La especie de *Hymenolepis* que comúnmente parasita al hombre es *H. nana*; eventualmente *H. diminuta* puede parasitarlo, aunque su hospedero definitivo normal son las ratas y roedores. El mecanismo de infección comienza cuando artrópodos coprofílicos ingieren los huevos de *H. diminuta* eliminados por las heces de los roedores y actúan como hospederos intermediarios obligados del céstode. Cuando el humano ingiere accidentalmente estos artrópodos infectados, los cisticercoides presentes en el hemocéle

del insecto, se desarrollan hasta adultos en el intestino delgado del hombre, donde luego se producen los huevos que son expulsados en las defecaciones. La infección humana a través de la ingesta directa de los huevos de *H. diminuta*, no ha sido reportada hasta la fecha [1].

Entre los insectos, algunas especies de *Xenopsylla*, *Pulex*, *Ctenocephalides* así como las cucarachas, han sido implicadas en este ciclo evolutivo [2]. Particularmente las especies del género *Tribolium*, sobre todo *T. confusum* (ácaro de la harina), constituyen plagas en los lugares de venta y almacén de alimentos, como cereales, frutas secas

y leche en polvo y son los hospederos intermediarios más comunes de *H. diminuta* [3].

Cabe destacar que esta parasitosis se presenta generalmente en niños [4]; Tena y cols. [5] refieren que de los siete casos reportados en España, todos han sido detectados en niños. En Italia, se reportó la infección por *H. diminuta* en un niño de 2 años de edad [6].

Se ha referido que al igual que en la infección por *H. nana*, la parasitosis puede cursar de forma asintomática. Así mismo, en cuadros severos los síntomas más frecuentes de la parasitosis por *H. diminuta* son digestivos, como dolor abdominal y diarrea [4,7]; aunque también se han señalado la irritabilidad y el prurito [5,6]. La infección por *H. nana* es mucho más frecuente en humanos que la debida a *H. diminuta*, estas parasitosis comparten ciertas características como la mayor prevalencia en niños y presencia en individuos que viven en hacinamiento y malas condiciones higienico-sanitarias; pero difieren en que la transmisión de *H. nana* se efectúa principalmente de humano a humano y pocas veces a través de artrópodos.

No existe registro histórico que describa claramente la presencia de *H. diminuta* en humanos de nuestra región. Su escasa prevalencia es referida por Hómez y cols. [7] quienes señalan que en Maracaibo, esta especie ha sido reportada sólo una vez en 266.795 exámenes de heces practicados en la Unidad Sanitaria. Muy pocos casos humanos de este parasitismo han sido reseñados a nivel internacional [5,6]. En Latinoamérica, estudios epidemiológicos mediante exámenes de heces, refieren bajas prevalencias que van desde 0,5% a 4% [8,9]. En Venezuela, Cermeño y cols. [10] han reportado la presencia de este céstode en 2 pacientes VIH positivos del estado Bolívar.

Caso clínico

Niño de 6 años de edad, que es incluido en un estudio de prevalencia parasitaria de una comunidad de bajos recursos. La muestra al examen macroscópico es blanda, heterogénea, sin presencia de elementos patológicos tales como moco, pus o sangre. Al examen al fresco presenta huevos esféricos marrones de 60 a 72 μm de tamaño, con cutícula fibrosa, sin filamentos polares y con embrión hexacanto en el interior, que fueron diagnosticados como huevos de *H. diminuta* (ver figura 1). El sedimento del concentrado con formol-éter, demostró la presencia de los mismos huevos, así como de formas vacuoladas de *Blastocystis hominis* y quistes de *Endolimax nana*. Posteriormente se tomó una muestra de sangre venosa al niño, así como su talla y peso y algunos datos epidemiológicos de su entorno y grupo familiar, con los siguientes resultados: peso de 16 kilos, talla 1,04 m (se determinó “desnutrición actual”, por bajo peso y talla para su edad, según el Manual de Crecimiento y Desarrollo de FUNDACREDESA), la hematología demostró Hb: 10,3 g/dL, Hto: 33%, CB: 7100 $\text{cél}/\mu\text{L}$, plaquetas: 319.000 $\text{cél}/\mu\text{L}$, hemograma: neutrófilos: 65%, linfocitos: 30%, monocitos: 4% y eosinófilos: 1%. El niño vive con su bisabuela en una casa de paredes de concreto, piso de arena, techo de zinc, con dos pequeñas habitaciones y cocina. La casa cuenta con luz

eléctrica, agua por tuberías y sanitario con pozo séptico. Señalan que no realizan ningún tratamiento para el agua de consumo y queman o mandan a botar la basura que producen, pues no reciben el servicio de aseo domiciliario. Refieren la presencia intradomiciliaria de dos perros y numerosas ratas dentro y fuera de la vivienda. La bisabuela explica que frecuentemente el niño presenta dolor abdominal y diarrea por lo que, para el momento del estudio, recibía antiparasitarios (probablemente piperazina) recetados por médicos del programa Barrio Adentro que se efectúa a nivel nacional.

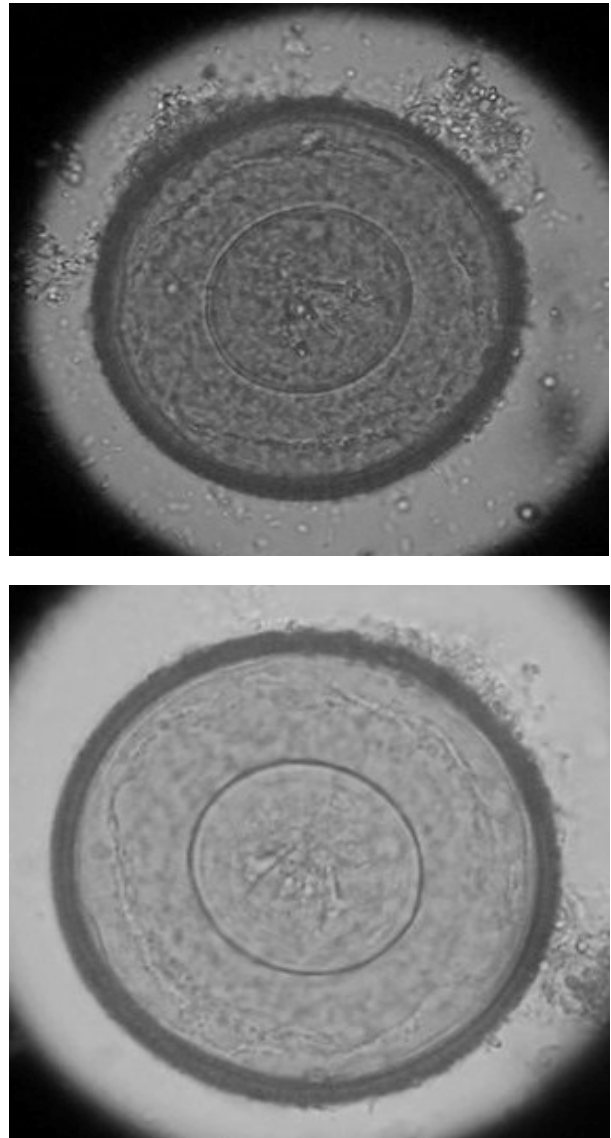


Figura 1. Imágenes microscópicas del huevo de *H. diminuta* encontrado en las heces del niño estudiado, observado con 400X con solución salina (foto superior) y con lugol (foto inferior), donde se observa huevo esférico de 60-72 micras de diámetro, doble cubierta: una externa fibrosa marrón oscuro, mientras que la interna es lisa, refringente y amarillenta, con embrión hexacanto sin filamentos polares; entre las dos cubiertas se encuentra una sustancia gelatinosa.

Posterior al diagnóstico de *H. diminuta*, recibió tratamiento específico con albendazol 800 mg/día durante tres

días repitiendo el esquema diez días después de concluido el primero. Se eligió este medicamento en virtud de que praziquantel se encuentra fuera del mercado y la nitazoxanida resultaba muy costosa para el paciente. 15 días después de finalizado el tratamiento antiparasitario, le fue efectuado un estudio coproparasitológico de control mediante visualización microscópica al fresco y por concentración, donde no se encontraron huevos de *H. diminuta*, ni la presencia de otros enteroparásitos.

Discusión

En este caso la infección se presentó en un menor de 6 años de edad con claras evidencias de convivencia con ratas y muy malas condiciones higiénicas, lo que epidemiológicamente confirma la transmisión de *H. diminuta*; aunque no pudo evidenciarse la presencia de los hospederos intermediarios comunes del parásito, en el hogar del niño. Pudiera establecerse una relación causal entre los síntomas digestivos del menor y la infección por *H. diminuta*, ya que los otros enteroparásitos que el menor presentaba (*E. nana* y *B. hominis*), no se han descrito hasta la fecha, como productores importantes de diarrea, por lo que la misma pudo deberse a la infección por *H. diminuta*. Aunque la eosinofilia ha sido destacada como un signo de la infección por *Hymenolepis* [5,6], éste paciente presentó un hemograma normal; pero sus valores de Hb y Hto, se encontraban ligeramente por debajo de lo normal, para su edad. Se desconocen los motivos por lo cuales, el resto de los familiares que convivían con el niño no presentaron esta parasitosis, ya que de hecho, los exámenes directos y por concentración con formól-éter realizados a su bisabuela, tía y primos, demostraron otros enteroparásitos, más no *H. diminuta*. Sin embargo, al momento de la entrega de resultados a la familia, le fueron sugeridas medidas preventivas contra las enteroparasitosis y particularmente contra *H. diminuta*, a la jefa de la familia.

Lucas y cols. 1980 [11], señalan la posibilidad de que la respuesta inflamatoria que normalmente colabora en el control de la infección por estos parásitos, al ser suprimida en los pacientes con tratamientos corticoesteroides, permita una predisposición para la adquisición de estas parasitosis. La malnutrición, diabetes, alcoholismo, y cáncer son factores que contribuyen en la depresión del sistema inmunario y que pueden provocar la misma predisposición.

Estas evidencias epidemiológicas sugieren la posibilidad de que esta parasitosis se comporte como una rara y excepcional infección oportunista que se presenta en dos importantes grupos de riesgo, representados en los pacientes inmunodeficientes (VIH) o inmunosuprimidos y los niños. En un estudio parasitológico efectuado en aguas residuales crudas del municipio Maracaibo [12], se informó sobre la presencia de huevos de *H. diminuta*, en cuyo

caso su origen podía adjudicarse a la presencia de ratas en las cañerías.

Los huevos de *H. diminuta* son fácilmente distinguibles de los de *H. nana*, principalmente por diferencias de tamaño y color. *H. diminuta* presenta huevos con color propio amarillo-marrón a diferencia de *H. nana* que presenta huevos totalmente refringentes y transparentes. Los huevos de *H. diminuta* son de mayor tamaño (50-70 micras) en comparación con *H. nana*, los cuales miden de 30-47 micras y presentan unos filamentos polares en los extremos del embrión hexacanto, estos filamentos no se encuentran en el embrión hexacanto de *H. diminuta*. Con este reporte se pretende alertar sobre la presencia de *H. diminuta* en humanos de la región, como una especie sumamente infrecuente, pero que circula en nuestro medio. La transmisión zoonótica de ésta parasitosis de ratas a humanos es de significancia en salud pública; sin embargo por su baja prevalencia, no se le considera como un problema mayor de salud pública.

Referencias

- Murray P, Baron E, Pfaller M, Tenover FC, Tenover JC. Manual of Clinical Microbiology. 8th ed. Vol 2. Washington, D.C. ASM Press. 2003.
- Hobbs RP, Thompson RC, Lymbery AJ, Dunsmore JD. Parasitology. Murdoch University. Australia. 2000.
- Smyth JD. Biological of cestode of the live-cycle. Tech. CBH St. Alban England No 34. 1963.
- Botero D, Restrepo M. Parasitosis Humanas. 3^{era} ed. CIB, Medellín, Colombia. 1998.
- Tena D, Pérez M, Gimeno M, Pérez MT, Illescas S, Amondarain I, González A, Domínguez J, Bisquert J. Human infection with *Hymenolepis diminuta*: case report from Spain. J Clin Microbiol. 1998; 36:2375-6.
- Marangi M, Zechini B, Fileti A, Quaranta G, Aceti A. *Hymenolepis diminuta* infection in a child living in the urban area of Rome, Italy. J. Clin. Microbiol. 2003; 41:3994-5.
- Hómez J, Soto R, de Soto S, Méndez H, Mármol P. Parasitología. 10^{ma} ed. Maracaibo, Venezuela. EDILUZ. 2004.
- Rodríguez, E, Costa-Cruz J. *Strongyloides stercoralis* and other enteroparasites in children at Uberlandia City, State of Minas Gerais, Brazil. Mem Inst Oswaldo Cruz. 1998; 93:161-4.
- Iannacone J, Benites M, Chirinos L. Prevalencia de infección por parásitos intestinales en escolares de primaria de Santiago de Surco, Lima, Perú. Parasitol Latinoam. 2006; 61:54-62.
- Cermeño J, Hernández I, Uzcátegui O, Páez J, Rivera M, Baliachi N. Parasitosis intestinal en pacientes infectados con el virus de inmunodeficiencia humana. Kasmera. 2004; 32(2):101-7.
- Lucas SB, Hassounah O, Muller R, Doenhoff MJ. Abnormal development of *Hymenolepis nana* larvae in immunosuppressed mice. J Helminthol. 1980; 54:75-82.
- Barboza K, Chirinos M, Mieres M, Pérez N, Quintero W, Botero L. Caracterización parasitológica de aguas residuales. CIENCIA. 1998; 6(3):163-72.