

Caso clínico

Vaginosis citolítica: presentación de un caso clínico

Lorena Abadía-Patiño^{a,*}, Luzmarina Rojas^b, Elia Sánchez^c, Armando Guevara^d

^aLaboratorio de Resistencia Bacteriana del IIBCAUDO, ^bLaboratorio de Retina del IIBCAUDO. Departamento de Biomedicina, Cumaná, Edo. Sucre. ^cHospital "Santos Aníbal Dominici", Carúpano, Edo. Sucre. ^dDepartamento de Parasitología y Microbiología. Escuela de Ciencias de la Salud "Dr. Francisco Batistini". Universidad de Oriente. Núcleo Bolívar. Ciudad Bolívar, Venezuela.

Recibido 12 de octubre de 2016; aceptado 20 de diciembre de 2016

Resumen: La vaginosis citolítica, descrita hace 30 años como citólisis de Döderlein, es frecuente en mujeres en la edad reproductiva y, por las características de flujo vaginal blanquecino y síntomas clínicos, es indistinguible de la vulvovaginitis micótica. Se presenta el caso de una paciente, con diagnóstico clínico presuntivo de vulvovaginitis por *Candida* spp. a repetición, tratada empíricamente con antifúngicos por año y medio sin ninguna mejoría. Luego de estudios microbiológicos, la coloración de Gram, demostró la presencia de 50 bacilos grampositivos por campo y abundantes núcleos celulares desnudos. El cultivo resultó puro para *Lactobacillus* spp., lo que permitió confirmar el diagnóstico de vaginosis citolítica. La paciente fue tratada con ampicilina-sulbactam y no ha vuelto a presentar recidivas. En conclusión, es fundamental determinar el pH vaginal de las pacientes en la consulta, así como practicar una coloración de Gram de la secreción vaginal para poner en evidencia los cambios celulares por el exceso de ácido en la vagina y así evitar tratamientos antifúngicos innecesarios que acrecentarán los trastornos de la microbiota vaginal.

Palabras clave: *Lactobacillus* spp., coloración de Gram, fracaso terapéutico, vaginosis citolítica.

Cytolytic vaginosis: presentation of a clinical case

Abstract: Cytolytic vaginosis, described 30 years ago as Döderlein cytolysis, is common in women of reproductive age and, due to the characteristics of whitish vaginal discharge and clinical symptoms, is indistinguishable from mycotic vulvovaginitis. We describe the case of a patient with presumptive clinical diagnosis of recurrent vulvovaginitis by *Candida* spp. treated empirically with antifungal agents for one and a half years without improvement. After microbiological studies, Gram staining demonstrated the presence of 50 Gram-positive bacilli per field and abundant nude cell nuclei. The culture recovered pure *Lactobacillus* spp. which permitted the diagnosis of cytolytic vaginosis. The patient was treated with ampicillin-sulbactam and since, has not had recurrences. In conclusion, it is essential to examine the pH of the patient vaginal discharge, as well as to practice a Gram staining of the vaginal secretion to demonstrate the cellular changes produced by the excess of acid in the vagina and therefore avoid unnecessary antifungal treatments that will produce undue changes of the vaginal microbiota.

Keywords: *Lactobacillus* spp., Gram stain, treatment failure, cytolytic vaginosis.

* Correspondencia:
E-mail: labadia@udo.edu.ve

Introducción

La patología ocasionada como consecuencia de la acidificación extrema en la vagina, es la vaginosis citolítica, descrita hace 30 años como citólisis de Döderlein. Esta entidad clínica es frecuente en mujeres en la edad reproductiva por la carga hormonal, intensificándose los síntomas en la fase luteínica. Después de la menstruación, cuando el pH de la vagina aumenta por el paso de la sangre, los síntomas desaparecen o disminuyen notablemente [1].

Mujeres con una descarga vaginal blanquecina importante, reciben a lo largo de muchos años, tratamientos antifúngicos y antibacterianos a repetición sin resolución del problema. Estos tratamientos lo único que hacen es crear un desequilibrio de la microbiota bacteriana comensal de la vagina, produciendo una sobrepoblación de lactobacilos y disminuyendo drásticamente el pH [2].

Presentación de un caso clínico y discusión

En este caso, se presenta a una paciente de 25 años de edad, natural y procedente de Cumaná, sin antecedentes patológicos de importancia, nulípara, sexualmente activa quien desde hace dos años aproximadamente comenzó a presentar leucorrea grumosa con aspecto de leche cortada acompañada de prurito, ardor y dolor vaginal, que desaparecía con la menstruación y reaparecía a los pocos días de cesar ésta (fase luteínica). Acudió a varios ginecólogos, todos le hicieron el diagnóstico clínico presuntivo de vulvovaginitis por *Candida* spp. y le indicaron tratamiento antifúngico empírico a base de miconazol, clotrimazol y fluconazol, los cuales recibió mensualmente durante año y medio sin que remitiera la sintomatología. Durante ese período se le solicitaron varias citologías de cuello uterino (Papanicolau) que no reportaron anomalías celulares epiteliales. Ninguno de los médicos tratantes le solicitó estudios microbiológicos de la secreción vaginal (examen al fresco, coloración de Gram, cultivos bacteriológicos ni micológicos), ni le determinó el pH vaginal. En vista de la persistencia del cuadro clínico, acude a consulta en donde, finalmente, se indican estudios microbiológicos (cultivo y coloración de Gram de la secreción vaginal). El frotis coloreado por la tinción de Gram reportó > 50 bacilos grampositivos por campo, sin otra forma bacteriana acompañante (Figura 1), abundantes núcleos desnudos y detritus celulares, no se observaron leucocitos polimorfonucleares ni elementos fúngicos (Figura 2). En el cultivo se reportó desarrollo abundante de *Lactobacillus* spp., haciéndosele el diagnóstico de vaginosis citolítica.

Casos similares han sido reportados en la literatura internacional [3]. Las especies de *Lactobacillus* son importantes durante la etapa fértil de la mujer. Su presencia evita la colonización por bacterias no pertenecientes al medio vaginal. Sin embargo, debido a múltiples factores, puede ocurrir un desbalance en la microbiota vaginal, con el consecuente sobrecrecimiento de *Lactobacillus* spp., ocasionando un cuadro clínico denominado vaginosis

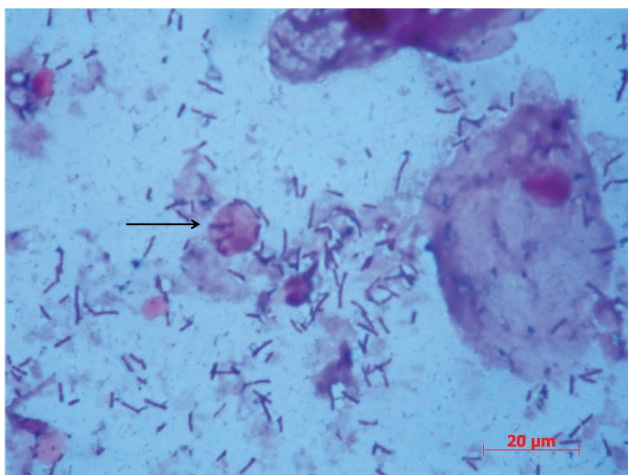


Figura N° 1. Coloración de Gram de secreción endocervical. Célula epitelial plana de bordes difusos y núcleo desnudo (Señalado con flecha). Abundantes bacilos grampositivos. Polimorfonucleares y levaduras ausentes. Objetivo 100X.

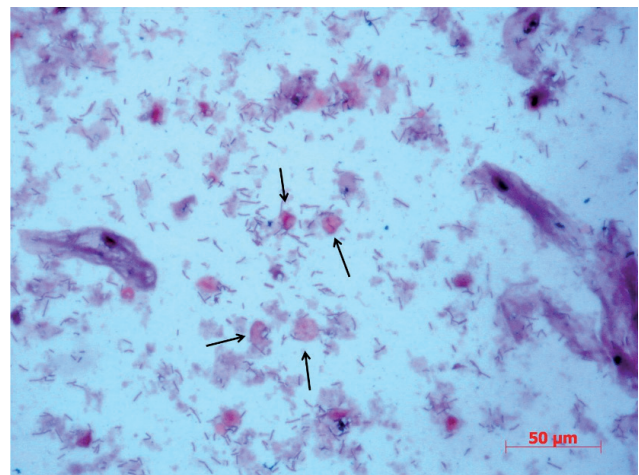


Figura N° 2. Coloración de Gram de secreción endocervical. Abundantes núcleos desnudos (señalados con flechas) y bacilos grampositivos, presencia de células epiteliales planas deformes. Objetivo 40X.

citolítica, el cual es clínicamente indistinguible de la vulvovaginitis por *Candida* spp. [4].

La distinción entre ambas patologías sólo puede hacerse mediante estudios microbiológicos de la secreción vaginal, en especial mediante la coloración de Gram. Esta patología se ha reportado en diferentes partes del mundo, pero lamentablemente muchos desconocen la enfermedad y pocos son los médicos que solicitan el estudio microbiológico de la secreción vaginal y sólo se limitan a indicar antifúngicos una y otra vez, de manera tal que muchas mujeres reciben tratamiento antimicrobiano innecesario. El uso del método de la coloración de Gram evitó que esta paciente recibiera nuevamente un tratamiento antifúngico, pues permitió detectar de forma simple la alteración de la microbiota vaginal causante de la patología. Fue tratada por un infectólogo con ampicilina-sulbactam; se le ha hecho seguimiento y no ha presentado nuevas recidivas.

Estos casos de vaginosis citolítica son más comunes de lo que los médicos creen; hay estudios que reportan 26,7% de mujeres que sufren esta patología. Es importante tomar en cuenta la historia clínica de la paciente, ya que la fase aguda se acentúa durante la ovulación y la fase luteínica, mientras que los episodios de vulvovaginitis por *Candida* spp. se presentan antes de la menstruación [5]. Esta paciente presentó las mismas características microscópicas que otros reportes de pacientes con vaginosis citolítica, como fue el sobrecrecimiento de lactobacilos, la presencia abundante de núcleos desnudos o fragmentados de las células epiteliales, ausencia de *Candida* spp., hifas y otras especies patógenas como *Trichomonas vaginalis* o *Gardnerella vaginalis* [6]. Esta paciente no es la única que ha sido tratada con varios medicamentos innecesarios, se han reportado casos que recibieron tratamientos prolongados con fluconazol, ácido bórico, nistatina, clindamicina, terconazol e incluso metronidazol sin ninguna mejoría, aunque los signos y síntomas desaparecen pero vuelven al poco tiempo, haciendo varias recidivas durante el año [7].

En aquellas pacientes con “vulvovaginitis micótica” a repetición, es aconsejable realizar un examen directo y una

coloración de Gram del frotis vaginal para determinar la ausencia de levaduras, polimorfonucleares, células claves o de patógenos asociados a las infecciones vaginales [3]. Por el contrario, si se observaran abundantes bacilos grampositivos, células epiteliales planas con bordes difusos, rotos y abundantes núcleos celulares claros y fragmentados libres, hay que descartar *Candida* spp. como causa de un proceso infeccioso. En algunos casos, pudiesen llegar a observarse falsas células claves patognomónicas de la vaginosis bacteriana, pero no son más que lactobacilos adheridos a las células epiteliales planas [8]. Este tipo de exámenes debe ser realizado para evitar tratamientos con agentes antimicrobianos tanto para bacterias como para hongos, generando daños ecológicos importantes en la microbiota vaginal y no resuelven el problema de la paciente [9].

Después de un diagnóstico acertado, el tratamiento adecuado es disminuir la carga de lactobacilos y aumentar el pH vaginal. Esto último se puede lograr con duchas de bicarbonato de sodio o la utilización de óvulos de bicarbonato de sodio; las duchas pueden ser empleadas dos veces semanales por dos semanas consecutivas y se preparan con 1 a 2 cucharadas de bicarbonato de sodio disueltos en cuatro tazas de agua tibia, no caliente, mientras que los óvulos, se preparan vaciando cápsulas de gelatina de farmacia y se rellenan con bicarbonato de sodio, se cierran las cápsulas y se introducen en el canal vaginal, dos veces a la semana por dos semanas [10]. Como conclusión, es fundamental determinar el pH vaginal de las pacientes en la consulta, así como practicar una coloración de Gram de la secreción vaginal para poner en evidencia los cambios celulares por el exceso de ácido en la vagina y así evitar tratamientos antifúngicos innecesarios que acrecentarán los trastornos de la microbiota vaginal.

Referencias

1. Hills RL. Cytolytic vaginosis and lactobacillosis. *Nurse Pract.* 2007; 15:45-8.
2. Ricci P, Contreras ML, Contreras SL. Vaginosis citolítica: un diagnóstico diferencial poco frecuente de vulvovaginitis micótica a repetición. *Rev Chil Obstet Ginecol.* 2010; 75:194-8
3. Donders GG. Definition and classification of abnormal vaginal flora. *Best Pract Res Clin Obstet Gynaecol.* 2007; 21:355-73.
4. Hutti MH, Hoffman C. Cytolytic vaginosis: An overlooked cause of cyclic vaginal itching and burning. *J Am Acad Nurse Pract.* 2000; 12:55-7.
5. Yang S, Zhang Y, Liu Y, Wang J, Chen S, Li S. Clinical significance and characteristic clinical differences of cytolytic vaginosis in recurrent vulvovaginitis. *Gynecol Obstet Invest.* 2016; DOI:10.1159/000446945.
6. Hu Z, Zhou W, Mu L, Kuang L, Su M, Jiang Y. Identification of cytolytic vaginosis versus vulvovaginal candidiasis. *J Low Genit Tract Dis.* 2015; 19:152-5.
7. Anderson KA. Using microscopy in practice to diagnose cytolytic vaginosis. *J Nurse Pract.* 2016; 12:579-80.
8. Guevara A, Santiago V, Domínguez A. Vaginosis citolítica: una entidad clínica poco conocida. *Rev Obstet Ginecol Venez.* 2011; 71:45-8
9. French L, Horton J, Matousek M. Abnormal vaginal discharge: Using office diagnostic testing more effectively. *J Fam Pract.* 2004; 53:806-14.
10. Suresh A, Rajesh A, Bhat R, Rai Y. Cytolytic vaginosis: A review. *Indian J Sex Transm Dis.* 2009; 30:48-50.