

Injerto vascularizado de peroné en pseudoartrosis de tibia residual a osteomielitis.

Amilcar Fernández¹, María de Lourdes Vargas², Pascual Pontillo³

RESUMEN

Las fracturas de la tibia son las más frecuentes dentro de los huesos largos y corresponden con el 24% de las fracturas abiertas, siendo los accidentes de tránsito responsables de 50%. Los defectos óseos son el resultado de lesiones en los miembros por trauma agudo severo con pérdida ósea. El uso del injerto vascularizado de peroné para defectos óseos severos en tibia y fémur tiene una tasa de éxito de 61% a 91%. Caso Clínico: Se trata de paciente masculino de 21 años de edad con antecedentes fractura de tibia y peroné derecho en 1/3 medio que presentó pseudoartrosis atrófica con defecto óseo de 1/3 medio de tibia; Se realizó cirugía reconstructiva con osteotomía de peroné de 20 cm sin comprometer su vascularización y se implanto dentro del canal endomedular de la tibia como injerto uniendo los extremos proximal y distal, realizando síntesis con tutor externo de doble barra, manteniendo la alineación de la tibia derecha en su plano anteroposterior y lateral. La consolidación ósea e integración del injerto de peroné en tibia se consiguió a los 5 meses, a los 8 meses se realizó retiro del tutor externo. El paciente presenta acortamiento residual de 7 cm, lo cual se compensa con uso de alza de miembro inferior derecho en el calzado. Se puede concluir que el injerto vascularizado de Peroné ipsilateral ofrece gran rango de seguridad en la oferta vascular a la zona receptora favoreciendo la osteointegración con la formación de una neo tibia que biomecanicamente ofrece excelentes resultados.

Palabras clave: Pseudoartrosis, injerto vascularizado, osteomielitis, defecto óseo.

ABSTRACT

Vascularized free fibula graft in pseudarthrosis of the tibia by a chronic osteomyelitis

Fractures of the tibia are the most common in the long bones and correspond to 24% of open fractures, traffic accidents being responsible for 50%. Bone defects are the result of limb injuries with severe acute traumatic bone loss. The use of vascularized fibular grafting for severe bone defects in tibia and femur has a success rate of 61% to 91%. Clinical case: Male patient is 21 years old with a history of fracture in the mid-third right tibia and fibula who presented atrophic nonunion and bone defect, reconstructive surgery was performed using fibular osteotomy 20 cm without compromising its blood supply and is implanted within the intramedullary canal of the tibia as graft join in the proximal and distal ends, making synthesis with double-bar external fixator, maintaining alignment of the right tibia in the anteroposterior and lateral plane. Bone healing and integration of the fibula grafting was achieved at 5 months, at 8 months was external fixator removal, the patient has a residual shortening of 7 cm, which is compensated by use of the right leg up in footwear. It can be concluded that the ipsilateral peroneal vascularized graft offers wide range of security in the vascular supply to the recipient area, promoting the bone integration with the formation of a biomechanically neo tibia that provides excellent results.

Key words: Nonunion, vascularized graft, osteomyelitis, bone defect.

INTRODUCCIÓN

El tejido óseo tiene cuatro propiedades importantes para la consolidación ósea como son: incorporación de los injertos osteogénicos, la reabsorción osteoclastica, la osteoinducción y la osteoconducción. Existen por lo tanto, los aloinjertos óseos, en donde el donante es una persona diferente al receptor (provenientes de cadáver) y el auto injerto óseo cuando el donante y receptor es la misma persona. El auto injerto posee las cuatro propiedades mencionadas y el aloinjerto solo la osteoconducción, lo que explica por qué el primero se incorpora más rápidamente que el segundo (1).

Las fracturas de la diáfisis de la tibia son las más frecuentes dentro de los huesos largos, además corresponden con el 24% de las fracturas abiertas, los accidentes de tránsito causan el 50% como mecanismo de producción, son devastadoras ya que conllevan a severa pérdida ósea y de tejidos blandos circundantes que son más susceptibles a desarrollar osteomielitis. Los defectos óseos son el resultado

¹ Universidad de Carabobo, Facultad de Ciencias de la Salud, Departamento de Salud Pública. Campus Bárbula. Venezuela

² Universidad de Carabobo, Facultad de Ciencias de la Salud, Departamento Clínico Integral del Norte. Naguanagua. Venezuela.

³ I.V.S.S Dr. José Francisco Molina Sierra Puerto Cabello, Edo. Carabobo. Venezuela

Autor de Correspondencia: Amilcar Fernández

E-mail: avfp75@hotmail.com

Recibido: Abril 2014

Aprobado: Agosto 2014

de lesiones en los miembros por trauma agudo severo con pérdida ósea, trauma agudo por resecciones quirúrgicas, por resecciones de hueso por infecciones crónicas en el hueso y por pseudoartrosis atrófica (2-4).

La osteomielitis por fracturas abiertas de tibia se presentan entre 10 y 19%, la reducción y osteosíntesis con sistema de placas y tornillos presenta fatiga del material en un 12%. La pseudoartrosis de la tibia se presenta entre 11-32% cuando se usa aloinjertos en combinación con tutor externo (5). El uso del injerto vascularizado de peroné para defectos óseos severos en tibia y fémur tiene una tasa de éxito de 61 a 91% (6-8).

Cuando ocurre un accidente de tránsito y se produce un traumatismo de alta velocidad en la extremidad inferior, ocasiona por lo general defectos en el hueso largo que se asocian a pérdidas apreciables de tejidos blandos. Estas lesiones de huesos largos abiertos siempre requieren tratamientos multidisciplinarios para reconstruir tanto los defectos óseos como lo de los tejidos blandos. Existen métodos de reconstrucción de defectos óseos de huesos largos postraumáticos mediante el uso de la transferencia de tejidos a partir de un origen lejano (pediculado o colgajos libres) o mediante la inducción de la regeneración ósea a través de la distracción del callo. El uso del injerto óseo vascularizado parece ser más aplicable a situaciones clínicas que implican grandes defectos óseos compuestos (9,10).

Las características anatómicas y estructurales del peroné, es decir, su forma recta, longitud promedio de 34 cm, resistencia mecánica y limitada morbilidad del sitio donante, hacen que sea el donador ideal más adecuado para la reconstrucción de defectos de huesos largos de las extremidades (1). La reconstrucción de grandes defectos óseos mediante la transferencia de peroné vascularizado ofrece una buena opción biológica y se recomienda seleccionar los vasos sanguíneos receptores fuera de la zona de la lesión para lograr la transferencia exitosa del peroné vascularizado (9,10). El peroné al poseer un rico suministro de sangre que permite acortar significativamente el tiempo de unión y formación de callo óseo en la tibia por lo cual ofrece fuerza en la zona de injerto tibial produciendo una hipertrofia en su estructura de hasta 71% al cabo de 3 años (11). Sin embargo, este procedimiento tiene la incidencia de complicaciones de 37-80% (5).

Debemos recordar que fue en 1975, cuando fue usado por primera vez el injerto vascularizado de peroné en el tratamiento de fracturas graves de la tibia y el peroné con defecto óseo siendo perfeccionada la técnica quirúrgica por Gilbert en 1979, realizando cirugía de peroné con reducción del tiempo y produjo la técnica mucho más aplicable. Desde entonces, el injerto de peroné vascularizado ha sido ampliamente indicado en la reconstrucción de defectos de los huesos largos después de un traumatismo, resección amplia de tumor maligno, cura de la osteomielitis crónica o la pseudoartrosis congénita o adquirida de huesos largos (10-14).

A continuación se presenta un caso clínico de un paciente masculino de 21 años de edad con antecedentes fractura de tibia y peroné derecha en 1/3 medio que curso con osteomielitis, recurvatum severo de pierna por defecto óseo extenso en tibia. Posteriormente se presenta una revisión de la literatura en relación al tratamiento de los defectos óseos.

CASO CLÍNICO

Se trata de paciente masculino de 21 años de edad, sin antecedentes personales ni patológicos, con antecedente de fractura de tibia y peroné derecho en 1/3 medio en febrero de 2010 por accidente en moto, intervenido quirúrgicamente en Ciudad Hospitalaria Enrique Tejera (CHET) en abril de 2010, practicándose reducción y osteosíntesis (RS) con placa dinámica de compresión (DCP) de 4,5 mm, diagnosticándose en enero de 2011 osteomielitis en tibia por lo cual se practicó limpiezas quirúrgicas semanales en CHET hasta erradicación de foco infeccioso comprobado por 3 cultivos tomados intra-operatorias con 15 días de diferencia entre cada toma siendo egresado en octubre de 2011.

El paciente acude a nuestra consulta en Centro Clínico la Isabelica en febrero de 2012, al examen físico se evidencia deformidad de pierna derecha en recurvatum de 30 grados, hundimiento por defecto óseo de 1/3 medio de tibia derecha, no se encontró lesiones nerviosas periféricas, debilidad muscular II/V con respecto a su lado contralateral, trastornos tróficos en piel sin úlceras o fistulas activas, acortamiento de 8 cm en miembro inferior derecho sin inmovilización y se solicitó radiología (Rx) Anteroposterior (Ap) y lateral de pierna derecha, evidenciándose defecto óseo extenso por pérdida de aproximadamente 10 cm de 1/3 medio con proximal de tibia (Figura 1).

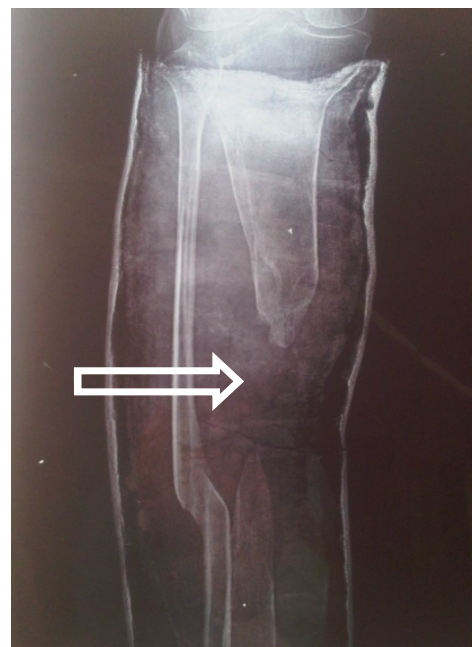

Figura 1. Rx Ap de tibia. Flecha Defecto óseo de 1/3 medio con proximal de tibia con angulación del fragmento proximal y pseudoartrosis en punta de tibia en ambos extremos.

El caso es planificado para colocar aloinjerto vascularizado de peroné intramedular en tibia y estabilizado con tutor externo de tibia con un solo abordaje quirúrgico; En marzo de 2012 se practica cirugía con incisión anterior extensa de pierna derecha, disección de cicatrices anteriores y fibrosis subcutánea y muscular, regularización de fragmento distal y proximal de tibia en sus extremos los cuales se encontraban puntiagudos con signos de esclerosis sin sangramiento, se reseca 4 cm cada extremo encontrándose hueso sangrante sano, se abordó peroné derecho realizándose osteotomía para toma de injerto de 20 cm de diáfisis del peroné sin comprometer su vascularización, se implanto en tibia colocándose en su canal intramedular por su extremo proximal y distal, realizando síntesis con tutor externo de 6 pines, doble barra y 12 rótulas para garantizar la fijación del injerto y la alineación adecuada de la tibia derecha en su plano anteroposterior y lateral (Figura 2).

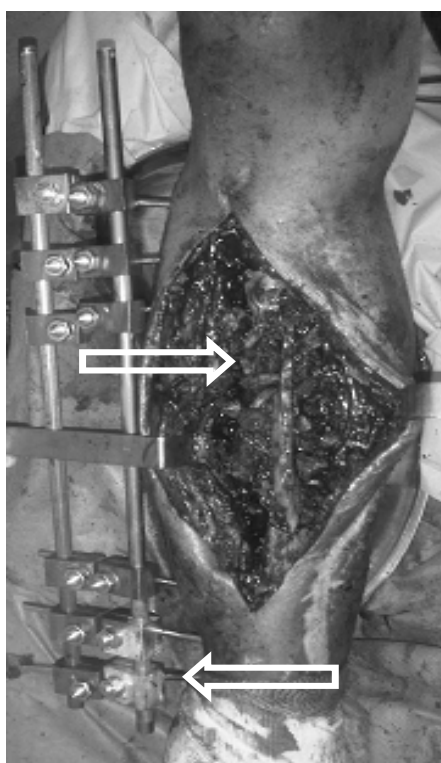


Figura 2. Flecha izq. Injerto óseo cortical en tibia alrededor de injerto vascularizado de peroné, Flecha derecha tutor externo de doble barra estabilizando la tibia con 3 pines proximales y 3 distales.

En su postoperatorio (P/O) inmediato el paciente no presentó complicaciones, se indicó antibioticoterapia combinada con ciprofloxacina y clindamicina por 10 días, antitrombóticos tipo enoxiparina 40mg, la cual se mantuvo por 21 días, se realizó retiro de puntos a los 14 días, inicio de deambulación con muletas sin apoyo de la pierna derecha a los 5 días de postoperatorio, se inició fisioterapia a los 15 días con recuperación total de los rangos articulares de rodilla y tobillo y fuerza muscular simétricos con respecto a su pierna contralateral a los 2 meses, se inició marcha asistida con muletas a 2 meses. La consolidación ósea e integración del injerto de peroné en tibia se consiguió a los 5 meses y no

se apreció evidencias radiológicas o clínicas de reaparición de osteomielitis en tibia derecha, a los 8 meses de la cirugía se realizó retiro del tutor externo y el paciente se encuentra deambulando con muletas con un acortamiento residual de 7 cm, lo cual se compensa con uso de alza de miembro inferior derecho en el calzado (Figura 3).

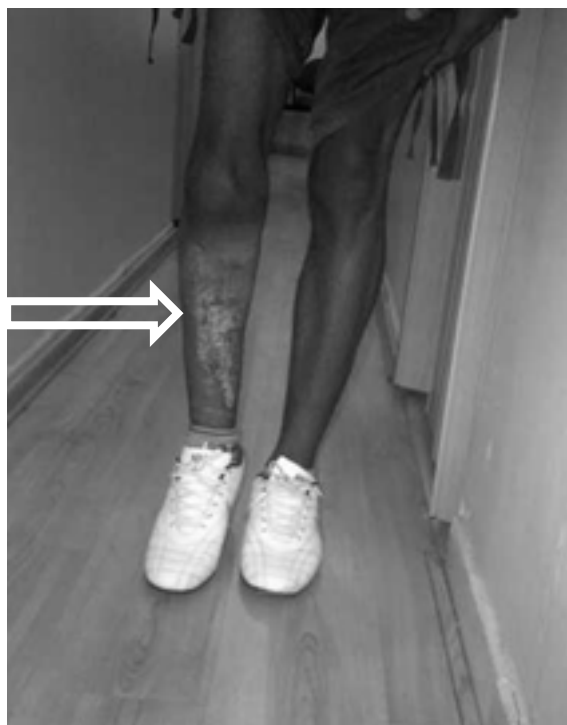

Figura 3. Flecha Miembro inferior derecho sin tutor externo en tibia. Se aprecia acortamiento de 7 cm de longitud con respecto a su miembro contralateral. Paciente en postoperatorio de 8 meses.

DISCUSIÓN

En el manejo de los pacientes con pérdida ósea para lograr recuperar la función del miembro afecto, puede realizarse el alargamiento de la extremidad afectada, por medio del uso de injerto de autólogo no vascularizado cortico esponjosa, transporte óseo por medio de la osteogénesis e injerto vascularizado, en caso de que la lesión sea en la tibia con severa pérdida ósea se usa la osteotomía del peroné vascularizado para corregir el defecto óseo ya sea de la pierna contralateral o la ipsilateral ya que permite por su fuerte cortical y configuración anatómica realizar reconstrucción de defectos óseos de hasta 26 cm y ser colocado en el canal medular de la tibia o el fémur. El uso de espaciadores de cemento óseo con antibióticos cubiertos con fascia muscular y en conjunto con fijación interna o externa para garantizar longitud y alineación ósea han sido utilizados con éxito en pacientes con osteomielitis. El tiempo promedio de osteointegración del peroné como nueva tibia ocurrió a los 5 meses, siendo el promedio de 3 a 8 meses (9-16). La adecuada unión del injerto con la tibia se ha conseguido entre el 65 y 80% de los casos con un seguimiento de 7,4 años (3,6-19).

Es importante mencionar que existen otros métodos usados en defectos óseos pequeños, como son los injertos de la cresta iliaca para defectos de hasta 6 cm, la estimulación eléctrica del foco de fractura reportándose 89% de éxito, las ondas de choque con éxito del 80%, ultrasonido de baja intensidad con tasa de éxito de 74%, implantes osteoconductivos, terapia genética, el uso de hormona paratiroidea y de células madres mesenquimales han logrado la aceleración de la consolidación ósea (3,4,10,16-21). Se ha descrito además la fusión tibial y peronea en pacientes con pseudoartrosis con antecedentes de osteomielitis que no cursan con infección con el uso de aloinjerto de cabeza femoral inyectados con medula ósea autóloga obteniendo resultados favorables de 73% (22).

El uso de enclavado endomedular como método de fijación ofrece un método seguro, sin embargo, la fijación externa inicial para tratamiento de las lesiones blandas con infección, como el realizado en este caso, seguido de enclavado endomedular o sistemas de Placas y tornillos es el protocolo estándar ideal actual en el tratamiento de las fracturas abiertas de tibia, reportando una tasa de éxito entre 71% y 100% (4,5,11,16,18,23).

La normal alineación de la extremidad inferior es ideal para un ser bípedo y tener la biomecánica eficiente y la marcha adecuada. Cuando los componentes de las extremidades inferiores son traumáticamente alterados la función puede verse afectada y por ende deben ser corregidas a valores normales, el eje mecánico debe tener máximo 6 grados de valgo en el plano frontal (24).

El uso de injerto de peroné vascularizado ha sido reportado como exitoso no solo en no uniones con defectos óseos masivos de Húmero, Radio, Fémur o tibia, entre 61% y 91%, sino que también ha tenido un éxito de 90% de consolidación en los casos de tratamiento de resección de segmentos diafisarios por presencia de tumores óseos. La reconstrucción de defectos tibiales distales con un injerto ipsilateral pediculado de peroné es una opción reconstructiva técnicamente fácil, que ofrece un resultado funcional a largo plazo (5,7-17,23-29) también se ha asociado en la colocación en conjunto con aloinjerto de cadáver obteniendo igualmente excelentes resultados (28,29).

El uso del tutor de ilizarov es el método de elección en la fijación de defecto óseos de tibia tratado con injerto vascularizado de peroné, sin embargo el tutor monoplanar o placas y tornillos también se ha usado con excelentes resultados (5,-17,23-29). Sin embargo, se ha encontrado fallas con otros métodos de osteosíntesis en el rango de 15% (27). La correcta alineación entre el hueso receptor y el fijador externo es un requisito previo para la prevención de la fractura del injerto, la cual se ubica en un 21% (14).

Se puede concluir que el injerto vascularizado de peroné ipsilateral en la resolución de defectos óseos de más de 10 cm en tibia, no solo ofrece gran rango de seguridad en

la oferta vascular a la zona receptora sino que favorece la osteointegración con la formación de una neotibia que biomecánicamente ofrece excelentes resultados, sin afectar al miembro inferior contralateral.

REFERENCIAS BIBLIOGRAFICAS

1. Ortiz E, Campo J, Canosa R. Injertos biológicos. Banco de huesos. Manual SECOT de Cirugía ortopédica y Traumatología. Madrid: Editorial Médica Panamericana: 2003; 6: 53-61.
2. Melvin S, Dombroski D, Torbert J, Kovach S, Esterhai J, Mehta S. Open tibial shaft fractures: I. evaluation and initial wound management. *J Am Acad Orthop Surg.* 2010; 18:10-19.
3. DeCoster T, Gehlert R, Mikola E, Pirela-Cruz M. Management of posttraumatic segmental bone defects. *J Am Acad Orthop Surg.* 2004; 12:28-38.
4. Hak D. Management of aseptic tibial nonunion. *J Am Acad Orthop Surg.* 2011; 19:563-573.
5. Chen H, Zhang Y, Xia H, Wang F, Li Z, Chen X. Stability of tibial defect reconstruction with fibular graft and unilateral external fixation: a finite element study. *Int J Clin Exp Med.* 2014; 7(1):76-83.
6. Melvin S, Dombroski D, Torbert J, Kovach S, Esterhai J, Mehta S. Open tibial shaft fractures: II. Definitive management and limb salvage. *J Am Acad Orthop Surg.* 2010; 18:108-117.
7. Malizos K, Zalavras Ch, Soucacos P, Beris A, Urbaniak J. Free vascularized fibular grafts for reconstruction of skeletal defects. *J Am Acad Orthop Surg.* 2004; 12:360-369.
8. Patzakis M, Zalavras Ch. Chronic posttraumatic osteomyelitis and infected nonunion of the tibia: Current management concepts. *J Am Acad Orthop Surg.* 2005; 13:417-427.
9. Sadek A, Halim A, Ismail F, Imran Y. Reconstruction of a tibial defect with a previously fractured fibula including the fractured segment as a free osteoseptocutaneous flap. *Ann Plast Surg.* 2013. (en prensa)
10. Ebeid W, Amin S, Abdelmegid A, Refaat Y, Ghoneimy A. Reconstruction of distal tibial defects following resection of malignant tumours by pedicled vascularized fibular grafts. *Acta Orthop Belg.* 2007; 73(3):354-9.
11. Gao YS, Ai ZS, Yu XW, Sheng JG, Jin DX, Chen SB et al. Free vascularized fibular grafting combined with a locking plate for massive bone defects in the lower limbs: a retrospective analysis of fibular hypertrophy in 18 cases. *Injury.* 2012; 43(7):1090-5.
12. Singh G, Goel P, Kumar P. Reconstruction of post-traumatic long bone defect with vascularized free fibula: A series of 28 cases. *Indian J Plast Surg.* 2013; 46 (3): 543-548.
13. Noaman H. Management of upper limb bone defects using free vascularized osteoseptocutaneous fibular bone graft. *Ann Plast Surg.* 2013; 71(5):503-509.
14. Guo Q, Xu Z, Wen S, Liu Q, Liu S, Wang J et al. Value of a skin island flap as a postoperative predictor of vascularized fibular graft viability in extensive diaphyseal bone defect reconstruction. *Orthop Traumatol Surg Res.* 2012; 98(5):576-82.

15. Hameed S, Ehtesham-ul-haq RH, Ahmed RS, Majid A, Waqas M, Aslam A et al. Use of vascularized free fibula in limb reconstruction (for non-malignant defects). J Pak Med Assoc. 2013; 63(12):1549-54.
16. Lee KS, Han SB, Baek JR. Free vascularized osteocutaneous fibular graft to the tibia in 51 consecutive cases. J Reconstr Microsurg. 2004; 20(4):277-284.
17. Taylor B, French B, Fowler T, Russell J, Poka A. Induced membrane technique for reconstruction to manage bone loss. J Am Acad Orthop Surg. 2012; 20:142-150.
18. Wiss D, Stetson W. Tibial nonunion: Treatment alternatives. J Am Acad Orthop Surg. 1996; 4:249-257.
19. Fosberg J, Potter B, Cierny III G, Webb L. Diagnosis and management of chronic infection. J Am Acad Orthop Surg. 2011; 19:S8-S19.
20. Puzas J, Houck J, Bukata S. Management of segmental bone defects accelerated fracture healing. J Am Acad Orthop Surg. 2006; 14:S145-S151.
21. Goldstein S. Tissue engineering solutions for traumatic bone loss. J Am Acad Orthop Surg. 2006; 14:S152-S156.
22. Ateschrag A, Ochs BG, Lüdemann M, Weise K, Albrecht D. Fibula and tibia fusion with cancellous allograft vitalized with autologous bone marrow: first results for infected tibial non-union. Arch Orthop Trauma Surg. 2009; 129(1):97-104.
23. Pannunzio ME, Chhabra AB, Golish SR, Brown MR, Pederson WC. Free fibula transfer in the treatment of difficult distal tibial fractures. J Reconstr Microsurg. 2007; 23(1):11-18.
24. Probe R. Lower Extremity angular mal union: Evaluation and surgical correction. J Am Acad Orthop Surg. 2003; 11:302-311.
25. Ghert M, Colterjohn N, Manfrini M. The use of free vascularized fibular grafts in skeletal reconstruction for bone tumors in children. J Am Acad Orthop Surg. 2007; 15:577-587.
26. Levin S. Vascularized fibula graft for the traumatically induced long-bone defect. J Am Acad Orthop Surg. 2006; 14:S175-S176.
27. Kalra GD, Agarwal A. Experience with free fibula transfer with screw fixation as a primary modality of treatment for congenital pseudoarthrosis of tibia in children - Series of 26 cases. Indian J Plast Surg. 2012; 45(3):468-477.
28. Enríquez JA, López A, García A, Ynurreta J, Molina J. Treatment of tibial non-union with a large bone defect with half-tubular fibular graft, centro medullary nailing and bone graft. Acta Ortop Mex. 2007; 21(1):24-30.
29. Capanna R, Campanacci DA, Belot N, Beltrami G, Manfrini M, Innocenti M et al. Ceruso M. A new reconstructive technique for intercalary defects of long bones: the association of massive allograft with vascularized fibular autograft. Long-term results and comparison with alternative techniques. Orthop Clin North Am. 2007; 38(1):51-60.



Salus online



Revista de la Facultad de Ciencias de la Salud-Universidad de Carabobo

INICIO INDICE AUTORIDADES ENLACES DE INTERES CONTACTOS

Bienvenidos a *Salus online* La Revista de la Facultad de Ciencias de la Salud de la Universidad de Carabobo

Salus es el órgano oficial de divulgación científica de la Facultad de Ciencias de la Salud de la Universidad de Carabobo. Está destinada a la publicación de trabajos de investigación que realicen los miembros de la comunidad universitaria y de otras Instituciones de Educación Superior, Nacionales, e Internacionales.

Salus online sólo reproducirá los artículos aprobados para su publicación por el Comité Editor de acuerdo a los requisitos de la edición impresa. Los autores deberán seguir enviando sus originales a la dirección habitual de la revista.

Salus online sólo reproducirá los últimos números de *Salus*, mientras que la colección completa se la podrá encontrar, como siempre, en la página del CID.

Coordinador
Ricardo Montoreano



<http://servicio.cid.uc.edu.ve/fcs/>
<http://salus-online.fcs.uc.edu.ve/>

© 2003 - 2007 Ricardo Paternina
© 2008 Salus OnLine :: Derechos Reservados/All Rights Reserved